



UNIVERSITÀ
DEGLI STUDI
FIRENZE

FLORE

Repository istituzionale dell'Università degli Studi
di Firenze

**CULTURED EPIDERMIS IN THE TREATMENT OF LEG ULCER:EDGE
EFFECT AND CORRELATION WITH KERATINOCYTE PROLIFERATION**

Questa è la Versione finale referata (Post print/Accepted manuscript) della seguente pubblicazione:

Original Citation:

CULTURED EPIDERMIS IN THE TREATMENT OF LEG ULCER:EDGE EFFECT AND CORRELATION WITH KERATINOCYTE PROLIFERATION INDEX / B. GIANNOTTI; N. PIMPINELLI; L. BORGOGNONI; U. REALI; V. MARIOTTI. - In: GIORNALE ITALIANO DI DERMATOLOGIA E VENEREOLOGIA. - ISSN 0392-0488. - STAMPA. - 125:(1990), pp. 471-475.

Availability:

The webpage <https://hdl.handle.net/2158/25461> of the repository was last updated on

Terms of use:

Open Access

La pubblicazione è resa disponibile sotto le norme e i termini della licenza di deposito, secondo quanto stabilito dalla Policy per l'accesso aperto dell'Università degli Studi di Firenze (<https://www.sba.unifi.it/upload/policy-oa-2016-1.pdf>)

Publisher copyright claim:

La data sopra indicata si riferisce all'ultimo aggiornamento della scheda del Repository FloRe - The above-mentioned date refers to the last update of the record in the Institutional Repository FloRe

(Article begins on next page)

Epidermide espansa in coltura ed ulcus cruris: deposizione di proteine della matrice extracellulare in rapporto all'«effetto bordo»

N. PIMPINELLI*, L. BORGOGNONI, D. PACINI, V. GIANNOTTI, V. MARIOTTI** e U. M. REALI

Keratinocyte grafting of leg ulcers: relationship between extracellular matrix protein deposition and «edge effect».

Cultured keratinocyte grafting (KG) of chronic leg ulcers induces a progressive epithelization from the edge of the lesions (so called «edge effect»). In 11 patients with chronic leg ulcers treated by allogenic KG, we have investigated with immunohistochemical methods the keratinocyte proliferation index and the fibronectin deposition at the edge of the lesions. The aim of the study was to correlate these parameters with the clinical evolution of the treated lesions. Quantitative analysis of the above findings shows a clear relationship between KG, keratinocyte proliferation index, fibronectin deposition and the clinical evidence of «edge effect».

KEY WORDS: Keratinocyte, grafting - Fibronectin.

L'applicazione di epidermide espansa in coltura (keratinocyte graft, KG) — sia fresca che congelata — su ulcerazioni trofiche degli arti inferiori produce una evidente e progressiva riepitelizzazione a partire dai margini della perdita di sostanza («effetto bordo») ¹⁻⁸.

In un precedente studio ⁸ abbiamo valutato in un piccolo gruppo di pazienti affetti da ulcus cruris trattati con KG l'indice di proliferazione (IP) dell'epidermide ai margini della perdita di sostanza ad intervalli di tempo successivi, correlandolo con quello dell'e-

pidermide prelevata dall'area del KG e con quello della coltura secondaria, al fine di stabilire in termini quantitativi una relazione tra evoluzione clinica dell'ulcus cruris trattata con KG e proliferazione dei cheratinociti. I risultati dell'indagine dimostrano che al KG fa seguito un evidente aumento dell'IP dei cheratinociti al bordo della lesione, in chiaro rapporto con l'evidenza clinica di «effetto bordo»; nessuna relazione significativa è stata invece rilevata tra l'IP dei cheratinociti in coltura secondaria e IP delle cellule epiteliali del frammento di cute prelevata dall'area dell'innesto. L'indagine in immunofluorescenza ⁸ ha messo in evidenza un incremento della deposizione di fibronectina (FN) ai bordi della lesione in seguito all'applicazione di KG. In via speculativa è possibile ipotizzare che la FN sintetizzata dai cheratinociti in coltura ⁹⁻¹² produca insieme ad altre sostanze (fattori di crescita peptidici, come il Transforming Growth Factor-beta — il cui effetto è bloccato da anticorpi antifibronectina ¹³⁻¹⁵ — o l'EGF ¹⁴; interleukina-1 ¹⁶; leucotriene B₄ ^{17 18}) un aumento della produzione di FN autologa mediante un meccanismo a feed-back positivo; la presenza di un adeguato «binario» renderebbe

Università di Firenze
Chirurgia Plastica e Ricostruttiva (Prof. U. M. Reali)
*Clinica Dermatologica II (Prof. B. Giannotti)
Università di Siena
**Clinica Dermatologica (Prof. I. Andreassi)

Accettato il 29 maggio 1991.

Indirizzo per la richiesta di estratti: N. Pimpinelli, Clinica Dermatologica II, Via della Pergola 58, 50121 Firenze.

possibile la migrazione dei cheratinociti e di conseguenza indurrebbe un aumento dell'IP in corrispondenza dei bordi della lesione⁸.

Nel presente studio abbiamo valutato con metodi immunistochemici l'IP dei cheratinociti e la deposizione di FN ai bordi della lesione in un gruppo di 11 pazienti affetti da ulcus cruris trattati con KG allogeneico, correlando questi parametri con l'evidenza clinica di «effetto bordo». Scopo del lavoro è stato quello di verificare la relazione tra IP dei cheratinociti ed effetto clinico in un gruppo più numeroso di pazienti e di rilevare in termini quantitativi la deposizione di FN.

Materiali e metodi

L'indagine è stata condotta su 11 pazienti (4 maschi, 7 femmine) di età compresa fra 53 e 86 anni, affetti da ulcus cruris e già trattate con metodi tradizionali senza ottenere rilevanti benefici; sono stati esclusi dal presente studio pazienti con alterazioni circolatorie arteriose (valutate per mezzo di esame Doppler).

Per ciascun paziente trattato con KG allogeneico, sono stati adottati prima dell'innesto i seguenti provvedimenti: 1) detersione dell'ulcera mediante pomata contenente fibrino-lisina e desossiribonucleasi; 2) esame colturale batteriologico con antibiogramma del materiale prelevato dal fondo della lesione, con eventuale terapia antibiotica specifica, topica e sistemica; 3) trattamento con soluzioni o paste antisettiche, (permanganato di potassio, nitrato d'argento, argento sulfadiazina); 4) adeguate misure tese a migliorare le condizioni emodinamiche e microcircolatorie.

Il frammento bioprico utilizzato per i KG allogeneici è stato prelevato da donatori in occasione di un intervento chirurgico per altra patologia. Al fine di escludere la presenza di contaminazione da parte di human immunodeficiency viruses (HIV) o altri virus noti — citomegalovirus, herpes virus, virus del papilloma umano, virus dell'epatite — in tutti i donatori sono stati effettuati specifici test sierici. Su ogni linea cellulare è stata effettuata la ricerca del genoma virale HIV-1, HTLV 1 e HTLV-2 mediante la metodica della polimerase chain reaction (PCR). Gli espianti cutanei sono stati quindi trattati con il metodo di Green¹⁹, che prevede, in sintesi, la coltura dei cheratinociti su un letto di fibroblasti murini (3T3) irradiati (Feeder System). Gli innesti così ottenuti sono stati posti freschi sulle aree ulcerate mediante garza vaselinata; non sono stati usati punti di sutura data l'esiguità dell'area innestata.

È stata quindi applicata fasciatura compressiva, ed i pazienti sono stati tenuti a riposo a letto per i primi 4-5 giorni. La prima medicazione è stata fatta in terza giornata; la garza grassa è stata rimossa tra il IV ed il VI giorno dall'innesto. In occasione delle medicazioni le aree interessate sono state fotografate e misurate. In particolare, la valutazione dell'area ulcerata è stata effettuata tramite apposizione diretta di carta lucida millimetrata sull'area lesa, in modo da ottenere una «impronta», immagine negativa dell'area ulcerata.

I pazienti sono stati sottoposti a prelievo bioprico cutaneo

TABELLA I. — Risultati clinici.

Caso	Età/Sesso	Area ulcerata		% Area residua	
		g. 0	g. 7	g. 14	g. 28
1	86/F	25 cmq	50%	35%	20%
2	65/F	20 cmq	50%	20%	8%
3	85/M	14 cmq	90%	85%	60%
4	53/M	15 cmq	60%	40%	20%
5	53/M	16 cmq	90%	80%	—
6	70/F	7 cmq	80%	30%	20%
7	86/F	7 cmq	60%	50%	40%
8	86/F	3 cmq	70%	50%	0%
9	78/M	24 cmq	90%	70%	50%
10*	60/F	7 cmq	90%	—	—
11*	68/F	120 cmq	80%	—	—

* La valutazione è stata interrotta per infezione dell'area ulcerata.

(mediante punch biopsy da 3 o 4 mm) in corrispondenza dei bordi delle aree ulcerate ai giorni 0, 14, 21 ed (eventualmente) 28. I frammenti cutanei sono stati rapidamente congelati in OCT («Tissue Tek», Miles Scientific, USA) e conservati a -70° C fino al momento dell'uso. Sezioni di 5 µ ottenute al criostato dai frammenti bioprici sono state sottoposte a reazione immunistochemica secondo le metodiche della immunoperoxidasi indiretta amplificata con streptavidina-biotina²⁰ e della fosfatasi alcalina anti-fosfatasi alcalina (alkaline phosphatase anti-alkaline phosphatase, APAAP)²¹. I preparati sono stati asciugati all'aria, per 12-24 ore, fissati in acetone per 10' a 4° C e quindi incubati per 2-4 ore a temperatura ambiente, o 12-18 ore a 4° C, con gli anticorpi monoclonati OKT9 (Ortho, USA) e Ki 67 (Dakopatts, Denmark), che riconoscono rispettivamente il recettore per la transferrina (RT)²²⁻²⁴ ed un antigene nucleare espresso dalle cellule «cycling»²⁵⁻²⁶ e con l'anticorpo monoclonale FN-15 anti-human fibronectin (Sigma Chemicals, USA). Appropriati controlli positivi e negativi sono stati eseguiti in parallelo.

È stata effettuata una valutazione quantitativa dei risultati.

Su sezioni ottenute da frammenti bioprici cutanei è stato valutato il numero di cellule epidermiche per campo microscopico ad un ingrandimento di × 250. Sono stati esaminati 5 campi microscopici, ed è stato indicato il numero medio di cellule positive. Sono state considerate solo cellule il cui nucleo era presente nel piano di sezione. La valutazione della reazione con l'anticorpo monoclonale FN-15 anti-fibronectina è stata valutata misurando lo spessore della zona giunzionale positiva per l'anticorpo stesso con micrometro oculare.

Risultati

A) Decorso clinico

Le dimensioni della superficie dell'ulcera, prima e dopo il trattamento con KG, sono schematizzate nella tabella I. In 9/11 pazienti è stata osservata una ridu-

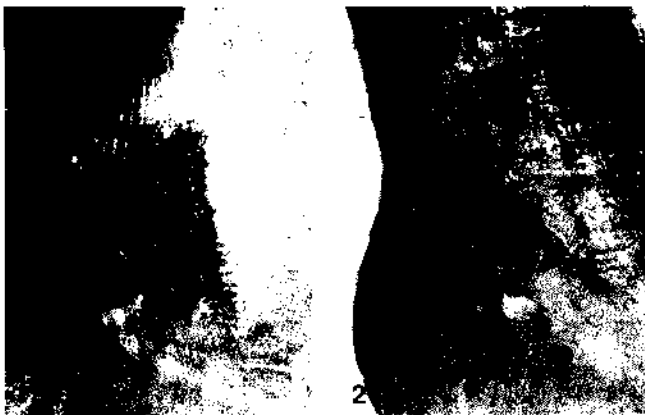

Fig. 1. — Ulcerazione malleolare esterna della gamba destra al giorno 0 (paziente n. 4). Si nota la presenza di una impronta reticolare dovuta alla apposizione di garza vaselinata. Fig. 2. — Ulcerazione malleolare esterna della gamba destra al giorno 14 (paziente n. 4). Si nota l'evidente riduzione dell'area ulcerata dovuta alla riepitelizzazione a partire dal bordo della lesione.




Fig. 3. — Deposito di fibronectina al giorno 0 (paziente n. 4); prelievo biotipico eseguito al bordo dell'ulcera (anticorpo monoclonale FN15, APAAP, ingrandimento originale $\times 400$). Fig. 4. — Deposito di fibronectina al giorno 21 (paziente n. 4); prelievo biotipico eseguito al bordo dell'ulcera. Si nota un chiaro incremento della deposizione giunzionale di fibronectina (freccia), nonché una evidente maggiore intensità globale della reazione rispetto al prelievo del giorno 0 (anticorpo monoclonale FN15, APAAP, ingrandimento originale $\times 400$).

TABELLA II. — *Frazione di proliferazione dei cheratinociti (FP).*

Caso	FP Bordo			
	g. 0	g. 7	g. 14	g. 28
1	287	376	404	400
2	298	411	423	489
3	281	321	364	389
4	231	340	401	419
5	300	320	339	346
6	287	356	410	482
7	293	348	401	405
8	281	343	476	491
9	299	323	380	376
10*	268	287	—	—
11*	281	303	—	—

*) La valutazione è stata interrotta per infezione dell'area ulcerata.

zione dell'area ulcerata; in 2 pazienti (n. 10 e 11) la valutazione è stata interrotta per la comparsa di infezione in corrispondenza dell'area ulcerata. Al momento della 1^a medicazione (3^a-4^a giornata) l'innesto risultava visibile come una sottile membrana traslucida. Ad 1 settimana di distanza dall'intervento la percentuale di riduzione risultava variabile dal 10 al 50%, alla 2^a settimana dal 15 all'80%, alla 3^a settimana dal 20 al 90%, alla 4^a settimana (n. 8 pazienti) dal 40 al 100%. Il rilievo di isole epiteliali all'interno dell'area ulcerata è risultato incostante, mentre la rie-

TABELLA III. — *Deposito giunzionale di fibronectina (FN).*

Caso	Spessore deposito FN (μ)		
	g. 0	g. 7	g. 21
1	1,32	1,64	3,31
2	1,41	1,85	3,62
3	1,82	2,18	2,97
4	1,50	2,03	3,41
5	1,47	1,98	2,96
6	1,33	2,10	3,82
7	1,44	1,93	3,28
8	1,23	1,81	3,86
9	1,82	2,14	3,17
10*	1,41	1,60	—
11*	1,37	1,61	—

*) La valutazione è stata interrotta per infezione dell'area ulcerata.

pitelizzazione a partire dai bordi è stata in ogni caso chiara ed imponente (fig. 1, 2).

B) *Indagine immunohistochimica*

È stata documentata una evidente relazione tra applicazione di KG ed aumento della frazione di proliferazione (FP, valutata in termini di quantità di cellule positive per campo microscopico) dell'epitelio

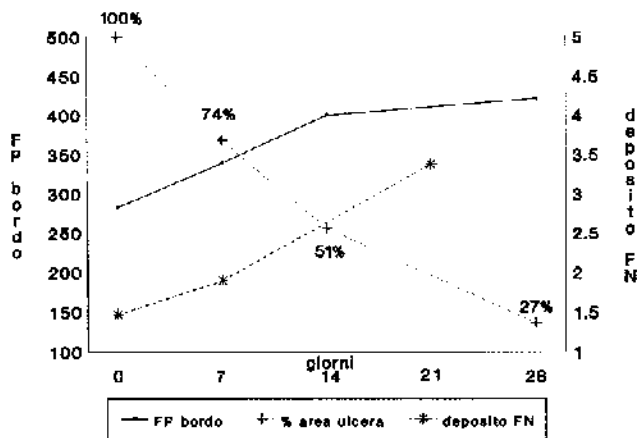


Fig. 5. — Valori medi della frazione di proliferazione dei cheratinociti (FP) ai bordi della lesione, del deposito giunzionale di fibronectina (FN) e dell'area ulcerata ad intervalli di tempo successivi dopo apposizione di KG. Si nota come al diminuire dell'area ulcerata corrisponda un aumento dell'indice di proliferazione dei cheratinociti e del deposito di fibronectina.

ai bordi dell'ulcera (tab. II); a questo ha fatto riscontro un chiaro incremento della riepitelizzazione a partire dai bordi della lesione. Nei preparati allestiti dal bordo dell'ulcera al giorno 0, 7, e 21 è stata costantemente rilevata — mediante l'uso dell'anticorpo monoclonale FN-15 anti-human fibronectin — la presenza della zona giunzionale positiva per l'anticorpo stesso. Lo spessore di tale banda è risultato sempre chiaramente maggiore nel prelievo dei giorni 7 e 21 rispetto a quello del giorno 0 (tab. III; fig. 3, 4).

Una rappresentazione grafica dei risultati è sintetizzata nella figura 5.

Discussione

Questa indagine supplementare sull'uso del KG allogeneico nel trattamento dell'ulcus cruris ha confermato i risultati riportati in precedenza in un piccolo gruppo di pazienti⁸ riguardo alla riepitelizzazione delle lesioni e al rapporto con l'indice di proliferazione dei cheratinociti ai bordi delle stesse, e ci ha permesso di valutare in termini quantitativi il deposito di FN della zona giunzionale.

In tutti i pazienti è stata osservata una spiccata riduzione dell'area ulcerata, con un soddisfacente risultato clinico finale.

L'indagine immunostochimica ha confermato una evidente relazione fra frazione di proliferazione dell'epitelio ai bordi dell'ulcera e applicazione dei KG, con un chiaro incremento della riepitelizzazione a partire dai bordi della lesione. È stato inoltre documentato un progressivo aumento della deposizione giunzionale di FN in conseguenza della apposizione di KG.

Questi dati rafforzano la precedente ipotesi sul rapporto tra evidenza clinica di riepitelizzazione dai bordi dell'ulcera, aumento degli indici di proliferazione dei cheratinociti al margine della lesione ed aumentato deposito di FN ad intervalli di tempo successivi dalla apposizione del KG. Alla luce di ciò sembra ragionevole ipotizzare che la presenza di un adeguato substrato sia in grado di favorire la migrazione dei cheratinociti, con conseguente aumento dell'IP in corrispondenza dei margini della lesione ed ulteriore deposizione di FN, venendosi così a determinare il cosiddetto «effetto bordo».

Ringraziamenti. Gli Autori ringraziano sentitamente il Prof. L. Andreassi, Direttore della Clinica Dermosifilopatica dell'Università di Siena, insieme a tutto il personale tecnico del Laboratorio di Colture Cellulari della Clinica Dermosifilopatica di Siena.

Riassunto

L'applicazione di epidermide espansa in coltura su ulcere da stasi (keratinocyte graft, KG) produce una evidente e progressiva riepitelizzazione a partire dai margini della lesione (cosiddetto effetto bordo). In 11 pazienti affette da ulcus cruris e trattate con KG allogeneico abbiamo valutato con metodi immunostochimici, in termini quantitativi, l'indice di proliferazione dei cheratinociti e la deposizione di fibronectina ai bordi della lesione ad intervalli di tempo successivi dalla apposizione del KG, correlando tali parametri con l'evoluzione clinica delle lesioni trattate. È stata documentata una evidente correlazione tra applicazione di KG, aumento della frazione di proliferazione dell'epitelio dei bordi dell'ulcera, aumento del deposito di fibronectina ed evidenza clinica di «effetto bordo».

PAROLE CHIAVE: Epidermide espansa in coltura Fibronectina.

Bibliografia

1. Leigh IM, Purkis PE. Culture-grafting leg ulcers. *Clin Exp Dermatol* 1986; 11:650-2.
2. Mauduit G, Faure M, Demidem A *et al.* Cultured human epidermis used as allografts: studies on their differentiation in vivo. *J Invest Dermatol* 1986; 87:154-60.
3. Hefton JM, Caldwell D, Biozes DJ *et al.* Grafting of skin ulcers with autologous epidermal cells. *J Am Acad Dermatol* 1986; 14:393-405.

4. Aubock J, Fritsch P. Autologous versus allogeneic cultivated epidermis for wounds grafting. International Symposium on Clinical Use of Cultured Epithelium in Surgery and Dermatology, Leiden, 28 Marzo 1987.
5. Phillips T, Bhawan J, Leigh IM *et al.* Cultured epithelium in the treatment of chronic leg ulcers and plastic surgery patients. In International Symposium on Clinical Use of Cultured Epithelium in Surgery and Dermatology, Leiden, 28 Marzo 1987.
6. Leigh IM, Purkis PE, Naysaria H *et al.* Treatment of chronic venous ulcer with sheets of cultured allogeneic keratinocytes. *Br J Dermatol* 1987; 117:591-7.
7. Clancy JMP, Shchade MRCP, Young KE *et al.* Treatment of leg ulcers with cultured epithelial grafts. *J Am Acad Dermatol* 1988; 18:1356-8.
8. Giannotti V, Pimpinelli N, Mariotti V, Borgognoni L, Reali UM. L'epidermide espansa in coltura nel trattamento dell'ulcus cruris: «effetto bordo» e correlazione con l'indice di proliferazione dei cheratinociti. *G Ital Dermatol Venereol* 1990; 125:161-7.
9. O'Keefe EJ, Woodley D, Castillo G *et al.* Production of soluble and cell-associated fibronectin by cultured keratinocytes. *J Invest Dermatol* 1988; 82:150-5.
10. Kubo M, Norris DA, Howell SE *et al.* Human keratinocytes synthesize, secrete and deposit fibronectin in the pericellular matrix. *J Cell Biochem* 1984; 82:580-6.
11. Clark RAF, Nielsen LD, Howell SE *et al.* Human keratinocytes that have not differentiated synthesize laminin and fibronectin, but deposit only fibronectin in the pericellular matrix. *J Cell Biochem* 1985; 28:127-41.
12. O'Keefe EJ, Payne RE, Russel N *et al.* Spreading and enhanced motility of human keratinocytes on fibronectin. *J Invest Dermatol* 1985; 85:125-30.
13. Wikner NE, Persichitte KA, Baskin JB *et al.* Transforming growth factor-beta stimulates the expression of fibronectin by human keratinocytes. *J Invest Dermatol* 1988; 91:207-12.
14. Hebda PA. The effect of peptide growth factors on epidermal outgrowth in an in vitro wound healing model. 48th Annual Meeting of the American Academy of Dermatology, S. Francisco, 2-7 Dicembre 1989 (sessione poster).
15. Hebda PA. The acceleration of epidermal wound healing in partial thickness burns by transforming growth factor-beta. 48th Annual Meeting of the American Academy of Dermatology, S. Francisco, 2-7 Dicembre 1989 (sessione poster).
16. Sauder D. Biological properties of epidermal cell thymocyte activating factor. *J Invest Dermatol* 1985; 85:1765-825.
17. Chan CC, Duhaner I, Ford Hutchinson A. Leukotriene B4 and 12-hydroxyeicosatetraenoic acid stimulate epidermal proliferation in vivo and in the guinea pig. *J Invest Dermatol* 1985; 333-4.
18. Kragballe K, Vorhees JJ. Leukotrienes are potent stimulators of DNA synthesis of human keratinocyte cultures. *J Invest Dermatol* 1984; 82:398A.
19. Green H, Kehinde O, Thomas J. Growth of cultured epidermal cells into multiple epithelia suitable for grafting. *Proc Natl Acad Sci USA* 1979; 76:5665-8.
20. Graf EM, Stauli R. Use of the avidine-biotin-peroxidase complex (ABC method) for the localization of rabbit cathepsin-B in cell and tissue. *J Histochem Cytochem* 1983; 31:803-8.
21. Cordell JL, Falini B, Erber WN *et al.* Immunoenzymatic labelling of monoclonal antibodies using immune complexes of alkaline phosphatase and monoclonal anti-alkaline phosphatase (APAAP complexes). *J Histochem Cytochem* 1984; 32:219-29.
22. Gatter KC, Brown C, Trowbridge IS *et al.* Transferrin receptor in human tissues: their distribution and possible clinical relevance. *J Clin Pathol* 1983; 36:539-42.
23. Judd W, Poodry CA, Strominger JL. Novel surface antigen expressed on dividing cells but absent from non dividing cells. *J Exp Med* 1980; 152:1430-8.
24. Trowbridge IS, Omary MB. Human cell surface glycoprotein related to cell proliferation is the receptor for transferrin. *Proc Natl Acad Sci USA* 1981; 78:3039-42.
25. Gerdes J, Schwab U, Lemmke H *et al.* Production of the mouse (Ki-67) monoclonal antibody reactive with nuclear antigen associated with cell proliferation. *Int J Cancer* 1983; 31:13-20.
26. Gerdes J, Lemmke H, Baish H *et al.* Cell cycle analysis of a cell proliferation of a human antigen defined by the monoclonal antibody Ki-67. *J Immunol* 1984; 133:1710-6.