



UNIVERSITÀ
DEGLI STUDI
FIRENZE

FLORE

Repository istituzionale dell'Università degli Studi di Firenze

MASKED CUTANEOUS LEISHMANIASIS

Questa è la Versione finale referata (Post print/Accepted manuscript) della seguente pubblicazione:

Original Citation:

MASKED CUTANEOUS LEISHMANIASIS / L. BORGOGNONI; N. PIMPINELLI; C. VALLECCHI. - In: GIORNALE ITALIANO DI DERMATOLOGIA E VENEREOLOGIA. - ISSN 0392-0488. - STAMPA. - 123:(1988), pp. 635-638.

Availability:

The webpage <https://hdl.handle.net/2158/25467> of the repository was last updated on

Terms of use:

Open Access

La pubblicazione è resa disponibile sotto le norme e i termini della licenza di deposito, secondo quanto stabilito dalla Policy per l'accesso aperto dell'Università degli Studi di Firenze (<https://www.sba.unifi.it/upload/policy-oa-2016-1.pdf>)

Publisher copyright claim:

La data sopra indicata si riferisce all'ultimo aggiornamento della scheda del Repository FloRe - The above-mentioned date refers to the last update of the record in the Institutional Repository FloRe

(Article begins on next page)

LEISHMANIOSI CUTANEA «MASCHERATA»

L. BORGOGNONI, N. PIMPINELLI, C. VALLECCHI

Università degli Studi di Firenze
Istituto di Clinica Dermosifilopatica
Clinica Dermosifilopatica II (Prof. B. Giannotti)

«Masked» cutaneous Leishmaniasis

Two cases of cutaneous Leishmaniasis with unusual clinical features are reported. Some aspects concerning differential diagnosis are discussed. The necessity of a careful microscopic search for Leishmania in chronic forms is stressed. [Giorn It Derm Vener 1988;123:635-8].

Key words: Cutaneous Leishmaniasis.

La Leishmaniosi cutanea, affezione conosciuta anche come Bottone d'Oriente, nel nostro Paese ha un'incidenza discreta in Sicilia, Sardegna, Calabria, Puglia, Abruzzo, Toscana¹⁻⁴. L'agente etiologico è un protozoo tradizionalmente riconosciuto nella *Leishmania tropica*; da recenti studi risulta tuttavia che alcuni caratteri estrinseci differenziano i ceppi isolati in Italia dalla *L. tropica* stesso, avvicinandoli altresì alla *L. infantum*⁵. Il micro-organismo è trasmesso all'uomo da una zanzara del genere *Flebotomo*. Dopo un periodo di incubazione che varia da poche settimane ad alcuni mesi dall'inoculo, compaiono le manifestazioni cliniche che possono essere localizzate o generalizzate^{6,7}. Queste ultime, rare in Italia, si possono presentare con il quadro clinico delle leishmaniosi cutanea disseminata o come leishmanidi. Le forme localizzate, di usuale riscontro nelle sedi esposte, possono avere un'evoluzione clinica acuta, cronica o recidivante. Istologicamente⁸, la forma acuta è caratterizzata da un infiltrato dermico costituito soprattutto da macrofagi (molti dei quali contenenti un grosso numero di parassiti), cellule linfoidi, rare plasmacellule e, se c'è ulcera, granulociti neutrofili. Nelle lesioni presenti da alcuni mesi diminuisce il numero di parassiti intracellulari e compaiono cellule epitelioidee e cellule giganti multinucleate, configurando talora un aspetto granulomatoso. Nelle forme croniche è presente un infiltrato dermico granulomatoso, in cui solo raramente si osser-

vano le Leishmanie intracellulari. Tali microorganismi appaiono con aspetto del tutto caratteristico: corpi rotondeggianti, non capsulati, leggermente basofili, di 2-4 μ di diametro, con nucleo e nucleolo.

Nel presente lavoro riportiamo 2 casi di Leishmaniosi cutanea, caratterizzati da una espressività clinica inusuale, al fine di sottolineare alcuni aspetti di diagnosi differenziale.

Casistica

Caso 1. — Donna, di 51 anni, abitante in campagna nella provincia di Grosseto, presenta a livello della palpebra superiore destra una lesione nodulare rotondeggiante, di circa mezzo cm di diametro, di colorito rossastro e di consistenza parenchimatosa, a limiti sfumati, lievemente pruriginosa; la zona centrale è erosa e translucida (fig. 1). Tale lesione si è sviluppata nell'arco di circa 3 mesi da una papula eritematosa.



Fig. 1. — Caso 1. Lesione nodulare eritematosa della palpebra superiore destra; la zona centrale si presenta erosa.

Pervenuto il 29-3-1988.
Accettato il 20-12-1988.




Fig. 2. — Caso 1. L'infiltrato granulomatoso interessa il derma superficiale e medio.

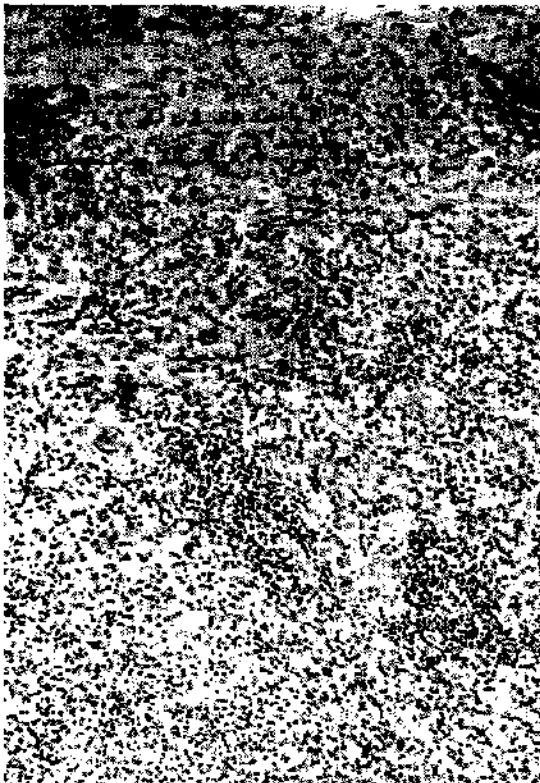

Fig. 3. — Caso 1. L'infiltrato è principalmente rappresentato da cellule istiocitarie in atteggiamento epitelioido e piccole cellule linfoidi.

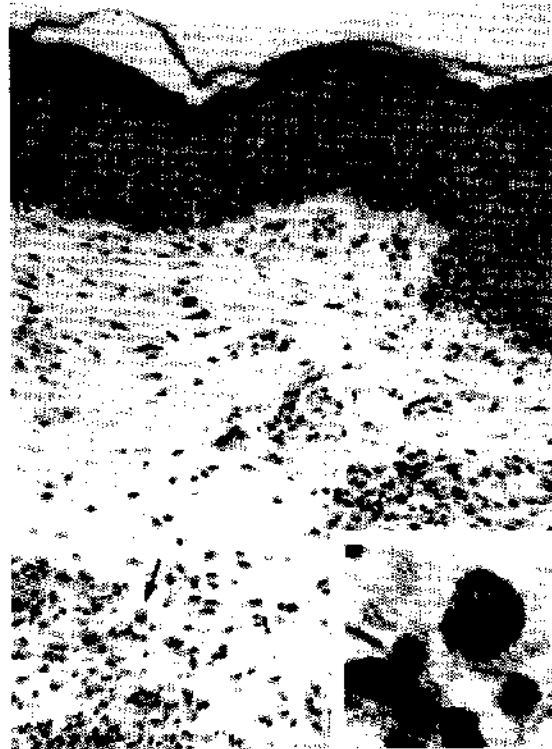

Fig. 4. — Caso 1. Nel derma superficiale è possibile osservare una cellula istiocitaria contenente alcune Leishmanie (freccia), chiaramente visibili a più forte ingrandimento (inset).

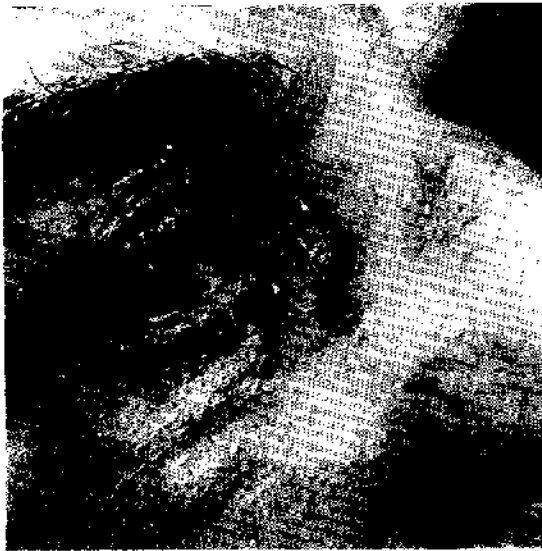

Fig. 5. — Caso 2, Chiazza eritemato-edematosa, lievemente infiltrata, della palpebra superiore destra; a livello del canto interno e del sopracciglio è ben evidente un fenomeno ulcerativo.

L'esame istologico della lesione ha evidenziato un'epidermide normale ed un infiltrato granulomatoso dermico (fig. 2). L'infiltrato era principalmente rappresentato da macrofagi, cellule epiteloidi, cellule giganti multinucleate, linfociti, plasmacellule; erano comunque presenti anche numerosi granulociti neutrofili (fig. 3).

Un accurato esame a forte ingrandimento ha dimostrato la presenza di alcune *Leishmanie* all'interno di cellule istiocito-macrofagiche nel derma superficiale (fig. 4).

Caso 2. — Uomo, di 68 anni, presenta intorno all'occhio destro una chiazza eritematosa a margini irregolari e limiti abbastanza netti, con cute palpebrale ispessita ed edematosa; a livello del canto interno e del sopracciglio si osservano fenomeni ulcerativi (fig. 5), in seguito ai quali è comparso dolore. La lesione, nata circa 8 mesi prima sotto forma di chiazza eritematosa a livello dell'angolo palpebrale interno, dopo alcune settimane aveva iniziato ad ingrandirsi e dopo alcuni mesi ad ulcerarsi, fino ad assumere l'aspetto attuale.

L'esame istologico ha evidenziato un infiltrato granulomatoso nel derma superficiale e medio, con interessamento dell'interfaccia dermo-epidermica ed ulcerazione dell'epidermide. L'infiltrato era composto da macrofagi, cellule epiteloidi, cellule giganti multinucleate, linfociti, plasmacellule ed alcuni granulociti neutrofili in corrispondenza della zona ulcerata.

Discussione

Una lesione cutanea papulo-eritematosa o nodulare, eventualmente ulcerata, senza dubbio pone diversi problemi di diagnosi differenziale. Tuttavia, il rilievo anamnestico di puntura di

insetto, l'evoluzione clinica e la provenienza del paziente da zone in cui la *Leishmania* è endemica, suggeriscono una possibile diagnosi di *Leishmaniosi cutanea*. Tale affezione si può presentare con quadri clinici estremamente polimorfi e talvolta del tutto sovrapponibili a quelli di altre malattie: lupus vulgaris, istoplasmosi, blastomicosi, lebbra lepromatosa, sarcoidosi; sono stati anche descritti quadri neoplastiformi (epitelioma- o linfoma-simili), rosaceiformi, piodermitiformi, ecc.⁹⁻¹².

Nei casi da noi presentati le manifestazioni cliniche non indirizzavano immediatamente alla diagnosi. La lesione del paziente n. 2 poteva far pensare ad una forma di *epitelioma basocellulare*. Risulta comunque senz'altro più ingannevole la lesione della paziente n. 1, rappresentata da un nodulo palpebrale che simulava dal punto di vista clinico un calazio. In questo caso la possibile diagnosi di *Leishmaniosi cutanea* veniva suggerita dalla provenienza della paziente dalla Maremma Toscana, area tradizionalmente endemica^{3,4}, dalla modalità di comparsa della lesione e dalla sua sede in una zona esposta. È stato poi necessario un attento esame microscopico del frammento biotico per riuscire ad evidenziare le rare ma altrettanto caratteristiche immagini delle *Leishmanie* all'interno di cellule istiocito-macrofagiche. Tale rapporto è indispensabile per porre diagnosi di certezza. Va infatti tenuto presente che un infiltrato dermico di tipo granulomatoso, da noi osservato in questi casi e caratteristico delle forme di malattia datanti alcuni mesi, può risultare sovrapponibile a quello di una tubercolosi e di una micosi profonda, in particolare l'istoplasmosi, che talora simula la *Leishmaniosi cutanea* anche clinicamente.

Segnaliamo questi 2 casi di *Leishmaniosi cutanea* per richiamare ancora una volta l'attenzione sul polimorfismo clinico di quest'affezione, che può comportare errori diagnostici. Non è quindi superfluo sottolineare l'importanza di un'anamnesi accurata e di un'attenta osservazione microscopica del frammento biotico prelevato. Particolare attenzione va riservata alle lesioni presenti da alcuni mesi, in cui i parassiti intracellulari possono risultare rari e quindi di difficile identificazione. Qualora, pur in presenza di un fondato sospetto clinico, non si riescano ad evidenziare i micro-organismi con l'esame istologico, è necessario ricorrere all'esame culturale.

Riassunto

Sono descritti due casi di *Leishmaniosi cutanea* caratterizzati da espressività clinica inusuale; vengono sottolineati alcuni aspetti di diagnosi differenziale, nonché la necessità di un'accurata ricerca microscopica delle *Leishmanie* nelle forme croniche. [Giorn It Derm Vener 1988;123:635-8].

Parole chiave: *Leishmaniosi cutanea*.

Bibliografia

- 1) Pampiglione S, Bettini S. Bibliografia Italiana delle Leishmaniosi dalle origini al 1980. Annali dell'Istituto Superiore di Sanità, 1981;17.
- 2) Pozio E, Gradoni L, Gramiccia M, Bettini S, Pampiglione S. The puzzle of cutaneous leishmaniasis epidemiology in Italy. Acta Mediterranea di Patologia Infettiva e Tropicale 1982;1:109.
- 3) Bettini S e coll. Leishmaniasis in Tuscany (Italy): human population response to leishmanin in the focus of Monte Argentario (Grosseto) and epidemiological evaluation. Ann Parasitol Hum Comp 1983;58:539.
- 4) Spagnoli U. Leishmaniosi cutanea autoctona in Provincia di Siena. Rass Derm Sif 1966;18:134.
- 5) Gradoni L, Gramiccia M, Pozio E, Amerio P. Recenti acquisizioni sull'etiologia della leishmaniosi cutanea. G Ital Derm Venereol 1985;120:243.
- 6) Fitzpatrick TB, Eisen AZ, Wolff K, Freedberg IM, Austen KF. Leishmaniasis. In: Dermatology in general Medicine, 3rd ed., McGraw Hill, 1986; 2480.
- 7) Farah FS, Malah JA. Cutaneous Leishmaniasis. Arch Dermatol 1971;103:467.
- 8) Lever WF. Diseases Caused by Protozoa. In: Histopathology of the skin, 6th ed., Lever WF & Gundula Schaumburg, 1984;356.
- 9) Alessi E, Olivetti L. Considerazioni cliniche e istologiche su tre casi di Leishmaniosi cutanea. G Ital Derm Venereol 1968;109:155.
- 10) Rantuccio F e coll. Leishmaniosi cutanea atipica. G Ital Derm Venereol 1977;4:305.
- 11) Hart DT. Cutaneous and visceral Leishmaniasis: a historical perspective. Trans R Soc Trop Med Hyg 1985;79:740.
- 12) Kubba R e coll. Clinical diagnosis of cutaneous Leishmaniasis (oriental sore). J Am Acad Dermatol 1987;16:1183.

Indirizzo per la richiesta di estratti: L. Borgognoni -
Clinica Dermosifilopatica II, Via della Pergola, 58
- 50121 Firenze