



UNIVERSITÀ
DEGLI STUDI
FIRENZE

FLORE

Repository istituzionale dell'Università degli Studi di Firenze

AdenoK del bulbo duodenale: presentazione di un caso clinico.

Questa è la Versione finale referata (Post print/Accepted manuscript) della seguente pubblicazione:

Original Citation:

AdenoK del bulbo duodenale: presentazione di un caso clinico / S. Panichi; G. Dell'Anna; A. Palomba; S. Colagrande; F. Taruffi. - In: MINERVA CHIRURGICA. - ISSN 0026-4733. - STAMPA. - 53:(1998), pp. 947-951.

Availability:

The webpage <https://hdl.handle.net/2158/318953> of the repository was last updated on

Terms of use:

Open Access

La pubblicazione è resa disponibile sotto le norme e i termini della licenza di deposito, secondo quanto stabilito dalla Policy per l'accesso aperto dell'Università degli Studi di Firenze (<https://www.sba.unifi.it/upload/policy-oa-2016-1.pdf>)

Publisher copyright claim:

La data sopra indicata si riferisce all'ultimo aggiornamento della scheda del Repository FloRe - The above-mentioned date refers to the last update of the record in the Institutional Repository FloRe

(Article begins on next page)

Adenocarcinoma del bulbo duodenale

Presentazione di un caso clinico

S. PANICHI, G. DELL'ANNA, A. PALOMBA*, S. COLAGRANDE**, F. TARUFFI

Adenocarcinoma of the duodenal bulb. Case report.

A rare case of adenocarcinoma of the duodenal bulb, arising from adenoma and submitted to Whipple's procedure is presented. A diagnostic delay of about 3 months, according to literature is observed. This delay is generally due to the low incidence of the illness, aspecific symptoms and frequent endoscopic and radiologic false negative, most of all in lesions of the third and fourth duodenal portions. Diagnostic tools for these duodenal tumors are endoscopy and upper gastrointestinal barium studies (UGI). CT is useful to determine preoperatively the stage of the illness and can occasionally show the primary duodenal lesion, as in this case. Surgical approach is still controversial, except in lesions of the second duodenal portion, where Whipple operation is the procedure of choice, if the tumor is resectable, of course. In the other duodenal portions some authors suggest segmental duodenal resections instead of Whipple's procedure.

Key words: Adenocarcinoma - Duodenal neoplasms - Pancreaticoduodenectomy.

L'adenocarcinoma primitivo del duodeno è una lesione molto rara pur costituendo il 75% di tutte le malignità di questo tratto¹. Esso è stato riscontrato solo nello 0,035% di

Pervenuto il 26 agosto 1996.
Accettato il 14 maggio 1998.

Indirizzo per la richiesta di estratti: S. Panichi - Istituto di Clinica Chirurgica e Terapia Chirurgica - Viale Morgagni, 85 - 50134 Firenze.

Università degli Studi - Firenze
Chirurgia Generale
(Prof. F. Andreoli)

*Istituto di Anatomia ed Istologia Patologica
**Dipartimento di Fisiopatologia
(Sezione Radiodiagnostica I)

mezzo milione di autopsie² e costituisce appena lo 0,30% di tutti i carcinomi dell'apparato gastroenterico³.

Il 30-45% dei carcinomi dell'intestino tenue è però localizzato proprio nel duodeno³ dimostrando un rischio di degenerazione carcinomatosa della mucosa duodenale molto superiore a quella del digiuno-ileo⁴.

L'adenocarcinoma duodenale predilige la seconda porzione ove risiede oltre il 50% delle osservazioni⁵⁻⁸.

Nel bulbo la percentuale dei riscontri varia tra il 7 ed il 14% nella maggior parte delle casistiche^{5-7,9-11}, con un limite del 22% osservato da Grosdidier *et al.* (1988).

Caso clinico

Nel gennaio 1996 giunge alla nostra osservazione C. Emilio di anni 67 per sospetta ulcera duodenale sanguinante.

Il dato saliente dell'anamnesi patologica remota è una storia ultraventennale di ulcera duodenale per la quale il paziente è stato sottoposto a ripetuti controlli endoscopici ed a cicli di terapia con farmaci antisecretivi ed antiacidi.

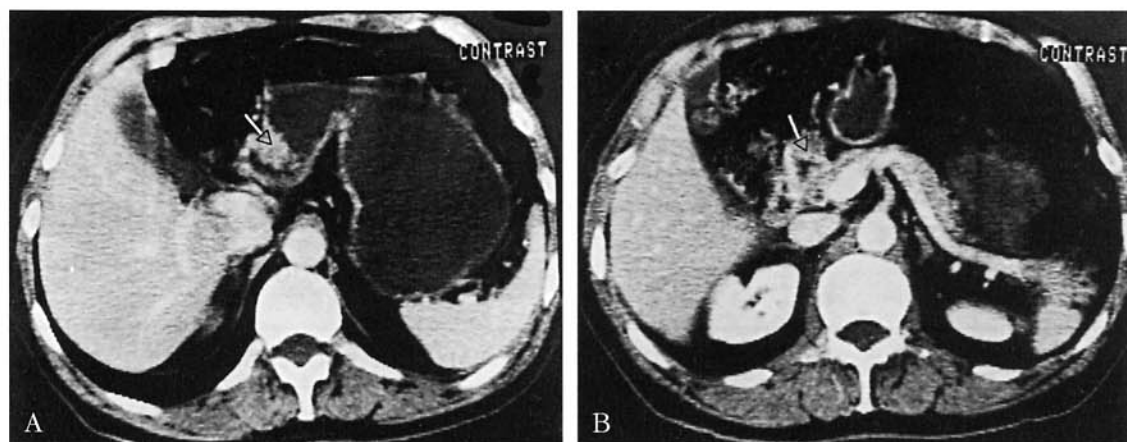


Fig. 1. — TC addome superiore con mdc ev: scansioni assiali condotte a livello epigastrico; l'indagine è stata eseguita previa distensione idrica dello stomaco. A) Si apprezza una notevole distensione del lume gastrico; in corrispondenza della prima porzione duodenale si rileva un netto ispessimento delle pareti del viscere (freccia). B) Buona evidenziazione delle pareti gastroduodenali che risaltano fra l'ipodensità (acqua) del lume e quella dell'adipe peritoneale; ben apprezzabile il netto ispessimento a livello del bulbo duodenale (freccia).

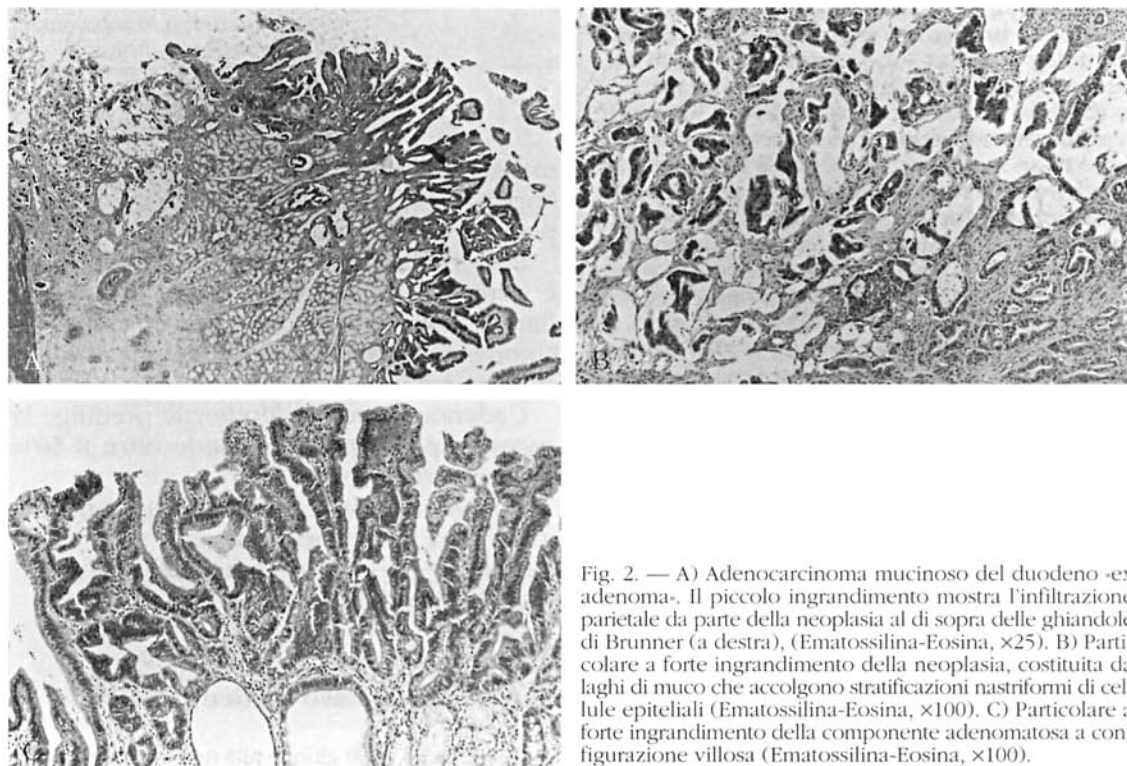


Fig. 2. — A) Adenocarcinoma mucinoso del duodeno «ex adenoma». Il piccolo ingrandimento mostra l'infiltrazione parietale da parte della neoplasia al di sopra delle ghiandole di Brunner (a destra). (Ematossilina-Eosina, $\times 25$). B) Particolare a forte ingrandimento della neoplasia, costituita da laghi di muco che accolgono stratificazioni nastrofornite di cellule epiteliali (Ematossilina-Eosina, $\times 100$). C) Particolare a forte ingrandimento della componente adenomatosa a configurazione villosa (Ematossilina-Eosina, $\times 100$).

Nell'ottobre 1995, tre mesi prima del ricovero, compare dolore epigastrico ed un esame gastroduodenoscopico eseguito altrove ne attribuisce la causa ad un'ulcera attiva del bulbo duodenale associata a note di duodenite.

La terapia con omeprazolo non dà benefici. Il paziente, anzi, lamenta un'ingravescenza del dolore che diventa continuo con esacerbazioni notturne e si irradia poi posteriormente, in regione dorsale. Nello stesso periodo c'è un calo ponderale di circa 5 kg e

nei giorni che precedono il ricovero un episodio di melena.

Al ricovero l'esame obiettivo rivela una dolorabilità viva in regione epigastrica. Gli esami di routine evidenziano una lieve anemia contrassegnata dai seguenti valori: globuli rossi=3.800.000; Hb=11,0; ematocrito=35%. La gastroduodenoscopia mostra la presenza di una grossolana lesione ulcerativa del bulbo duodenale a margini eversi e mammellonati che sanguina al passaggio dello strumento. La lesione che ha un diametro massimo di 4 cm ed uno sviluppo prevalente in sede supero-posteriore, deforma ma non stenotizza in modo significativo il lume duodenale. L'esame istologico del prelievo biotico rivela la presenza di un adenocarcinoma colloide duodenale. La TC dell'addome richiesta per una verifica della primitività e della reseccabilità chirurgica della lesione documenta un normale aspetto della testa pancreatica ed assenza di segni di infiltrazione delle strutture contigue e di metastatizzazione linfonodale ed epatica.

La TC evidenzia altresì un ispessimento parietale situato a livello della prima porzione duodenale (fig. 1A).

Con una diagnosi preoperatoria di adenocarcinoma duodenale il paziente viene sottoposto ad intervento. L'esplorazione chirurgica conferma la presenza di una nodularità dura del bulbo duodenale che affiora alla superficie sierosa e penetra nel contiguo ligamento epatoduodenale. Si apre il duodeno in corrispondenza della lesione per una verifica istologica intraoperatoria, ma i 2 frammenti prelevati forniscono una risposta di adenoma. Si resecta allora il bulbo duodenale chiudendo ed interrompendo il viscere mediante suturatrice meccanica tipo GIA e la risposta istologica che si ottiene conferma la diagnosi primitiva di adenocarcinoma. Si procede a questo punto ad intervento di resezione duodeno-pancreatica secondo la tecnica di Whipple.

All'apertura del pezzo operatorio si rende evidente una lesione vegetante-ulcerata di 4 cm di diametro della parete duodenale.

L'esame istologico sul pezzo operatorio è il seguente: adenocarcinoma duodenale a moderato grado di differenziazione con evidenti espressioni colloidali (43%), ex adenoma, penetrante le tuniche muscolari ed affiorante agli stromi sottosierosi. Nessuna documentabile proliferazione neoplastica nello stomaco, nel pancreas e nei linfonodi (pT3; pN0; pMX) (fig. 2A-C).

Il decorso postoperatorio risulta complicato dalla comparsa di una fistola pancreatica cui consegue grave stato settico. Si rende necessario un reintervento che comporta l'interruzione dell'ansa digiunale a monte dell'anastomosi digiuno-pancreatica ed una resezione iterativa del corpo pancreatico con sutura della trancia a livello della coda.

A sette mesi dall'intervento il paziente è vivo e senza evidenza clinica e radiologica di ripresa di malattia.

Discussione

Il primo caso documentato di carcinoma duodenale fu descritto da Hamburger nel 1746 e fino al 1974 i casi registrati nella letteratura mondiale erano 694¹¹. La rarità di questa neoplasia ha reso difficile uno studio adeguato dei possibili fattori eziologici, tuttavia si può affermare che la sindrome di Gardner è una situazione patologica predisponente alla comparsa del carcinoma duodenale. Schnur *et al.* (1973) segnarono infatti un aumento di incidenza dell'adenoma e del carcinoma duodenale, prevalentemente periampollare, nei pazienti affetti da poliposi familiare ereditaria. Altri¹³⁻¹⁵ successivamente, hanno osservato che il carcinoma duodenale è la più frequente malignità extracolica in pazienti con sindrome di Gardner, riscontrata nel 2-12% dei soggetti ed in una fascia di età molto più precoce rispetto a quella abituale del carcinoma duodenale che si aggira intorno ai 60 anni¹³.

Casi di carcinoma duodenale sono stati segnalati anche in pazienti affetti da sindrome di Torre¹ e sindrome di Peutz-Jeghers¹⁶, ma il rapporto è molto meno significativo di quanto osservato a proposito della sindrome di Gardner.

Spesso l'adenocarcinoma duodenale trae origine da un preesistente adenoma, come nel caso da noi segnalato. Kawamoto *et al.* (1994) in una rassegna di 58 casi di «early carcinomas» del bulbo duodenale riscontrano una tale genesi nel 29,3% dei casi. È soprattutto l'adenoma villosa a presentare la maggiore tendenza alla degenerazione carcinomatosa dimostrando a livello duodenale un comportamento analogo a quello del colon-retto. In alcune casistiche¹⁸⁻²⁰ tale degenerazione carcinomatosa dell'adenoma villosa sarebbe già presente in oltre il 40% dei casi al momento dell'exeresi. Questo è uno dei motivi per cui alcuni¹⁸⁻²⁰, raccomandano addirittura, in pazienti idonei e di fronte a polipi villosi molto voluminosi e ad elevato rischio di recidiva, una duodeno-pancrealectomia come forma iniziale di trattamento per adenoma villosa duodenale.

La rarità di riscontro del carcinoma duodenale ed il conseguente basso indice di

sospetto ed inoltre l'assenza di sintomi e reperti obiettivi specifici concorrono a rendere la diagnosi difficile ed a ritardarne il trattamento. Vari studi retrospettivi riscontrano un intervallo medio di 7 mesi o più tra l'esordio dei sintomi e la diagnosi^{5 8 21 22}.

Nel caso da noi osservato il ritardo diagnostico è stato di circa 3 mesi e le cause erano imputabili ad una erronea valutazione della lesione nel corso della prima endoscopia eseguita altrove, alla fuorviante preesistenza di un'ulcera duodenale e ad una sintomatologia aspecifica di tipo peptico che presentava come unico elemento di sospetto l'ingravescenza sotto terapia antisecretiva.

In conclusione si può affermare che il carcinoma duodenale non ha un suo quadro clinico definito. I sintomi, soprattutto in fase precoce, risultano comuni a quelli di altre patologie benigne dell'addome superiore, in modo particolare l'ulcera peptica.

Dolore epigastrico, nausea e vomito, perdita di peso, anemia, ittero e melena sono i sintomi più ricorrenti.

Naturalmente i sintomi e la loro varia aggregazione sono in relazione con la sede e le caratteristiche macroscopiche della lesione.

L'iter diagnostico del carcinoma duodenale è sensibilmente cambiato in anni recenti con la sempre più larga diffusione dell'endoscopia alla quale spetta, tra l'altro, un ruolo guida nella diagnosi più precoce delle neoplasie duodenali. Lo studio radiologico mantiene tuttavia la sua importanza e rivela la sua utilità soprattutto nello studio del duodeno distale. Quest'area è particolarmente a rischio di falsi negativi sia endoscopici che radiologici. Pertanto nel sospetto fondato di patologia digestiva superiore, per non trascurare tale distretto, è necessario ricorrere ad una valutazione endoscopica con strumento extra-lungo e ad uno studio radiologico accurato secondo la tecnica della duodenografia ipotonica^{6 11 23}.

La TC risulta utile nella stadiazione preoperatoria della lesione; ad essa in genere si chiede di rispondere ad interrogativi quale la diffusione extraduodenale della lesione, lo stato dei linfonodi paraduodenali e regionali, l'esistenza di metastatizzazioni epatiche o peritoneali.

Occasionalmente, come nel caso da noi osservato in cui era presente un chiaro ispessimento parietale della prima porzione duodenale (fig. 1B), la TC può svolgere un ruolo diagnostico sulla lesione primitiva duodenale. Secondo Delcore *et al.* (1993) essa risulterebbe diagnostica addirittura nel 67% dei casi; secondo Rotmann *et al.* (1994) nel 12% dei casi mentre Lowell *et al.* (1992) non attribuiscono alla TC, né valore diagnostico né apprezzabile contributo nella valutazione preoperatoria del paziente.

Il trattamento chirurgico del carcinoma duodenale è ancora oggi controverso. Solo i tumori localizzati nella seconda porzione duodenale impongono un approccio univoco che è quello della duodeno-pancreasectomia cefalica. Nelle localizzazioni prossimali della prima porzione ed in quelle distali della seconda e terza porzione la scelta tra duodeno-pancreasectomia e resezione segmentaria senza linfadenectomia è ancora incerta.

I grandi progressi riscontrati in tempi recenti nel trattamento dei carcinomi ampollari²⁴ e dei carcinomi pancreatici²⁵ sia in termini di reseccabilità che di sopravvivenza spinge, secondo alcuni, ad un atteggiamento più aggressivo^{5 6} peraltro già enfatizzato da Cortese e Cornell (1972) e da Spira *et al.* (1977), estendendo l'indicazione alla duodeno-pancreasectomia quale unico intervento capace di rispondere ad una logica di radicalità oncologica in quanto consente l'exeresi in blocco della lesione e delle stazioni linfoghiandolari paraduodenali e regionali. Andrebbero esentati da questo trattamento, secondo Lai *et al.* (1988), coloro i quali presentino nella stadiazione preoperatoria o in una verifica istologica preoperatoria segni chiari di metastatizzazione ai linfonodi regionali perché in questi casi la sopravvivenza media è sovrapponibile a quella conseguente ad un atto chirurgico palliativo.

A questa impostazione si contrappone un atteggiamento più conservativo di altri che²³, anche in tempi molto recenti, considerano la resezione duodenale segmentaria l'intervento preferenziale nei carcinomi duodenali distali ed altri che non riscontrano significative differenze nelle curve di sopravviven-

za di pazienti sottoposti a duodeno-pancreasectomia rispetto a quelli sottoposti a resezione segmentaria.

Riassunto

Gli Autori presentano un raro caso di adenocarcinoma del bulbo duodenale nato da un adenoma e trattato chirurgicamente mediante duodeno-cefalopancreasectomia secondo Whipple. Il ritardo diagnostico di circa 3 mesi, osservato nel nostro caso, riflette l'esperienza della letteratura. Tale ritardo è generalmente imputabile al basso indice di sospetto, alla sintomatologia aspecifica ed ai frequenti falsi negativi endoscopici e radiologici soprattutto nelle lesioni della terza e quarta porzione duodenale. I principali mezzi di indagine per la scoperta di queste neoplasie duodenali sono la gastroduodenoscopia e lo studio radiologico a doppio contrasto del tratto digestivo superiore.

La tomografia assiale computerizzata, utile nella stadiazione preoperatoria della malattia, può occasionalmente evidenziare la lesione duodenale primitiva, come nel caso da noi segnalato.

L'approccio chirurgico è tuttora controverso, escludendo le lesioni localizzate alla seconda porzione duodenale per le quali la duodeno-cefalopancreasectomia rappresenta l'unica scelta terapeutica, qualora esistano le condizioni di reseccabilità chirurgica. Per le altre localizzazioni alcuni Autori contrappongono alla duodeno-cefalopancreasectomia interventi di resezione duodenale segmentaria.

Parole chiave: Adenocarcinoma duodenale - Duodeno, neoplasie.

Bibliografia

- Lillemoe K, Imbembo AL. Malignant neoplasm of the duodenum. *Surg Gynecol Obstet* 1980;150:822-6.
- Kleinerman J, Yardumian K, Tamaki HT. Primary carcinoma of the duodenum. *Ann Intern Med* 1950;32:451-65.
- Iovine VH, Tsangaris N. Primary carcinoma of the duodenum. *Am J Surg* 1961;27:744-51.
- Jefferson G. Carcinoma of the supra ampullary duodenum causally associated with preexisting simple ulcer. *Br J Surg* 1916;4:209.
- Delcore R, Thomas JH, Forster J, Hermreck AS. Improving resectability and survival in patients with primary duodenal carcinoma. *Am J Surg* 1993;166:626-30.
- Lai ECS, Doty JE, Irving C, Tompkins RK. Primary adenocarcinoma of the duodenum: analysis of survival. *World J Surg* 1988;12:695-9.
- Van Ooijen B, Kalsbeek HL. Carcinoma of the duodenum. *Surg Gynecol Obstet* 1988;166:343-7.
- Grosdidier J, Boissel P, Bresler L, Pinelli G, Vidrequin A. Adénocarcinomes primitifs du duodénum. *Chirurgie* 1988;114:259-64.
- Rotman N, Pezet D, Fagniez PL, Cherqui D, Celicout B, Lointier P. Adenocarcinoma of the duodenum: factors influencing survival. *Br J Surg* 1994;81:83-5.
- Varenne L, Baulieux J, Berard Ph, Boulez J, Braillon G, Meley J *et al*. Le cancer du duodénum: 40 opérés. *Lyon Chir* 1987;83(4):252-6.
- Spira IA, Ghazi A, Wolff WI. Primary adenocarcinoma of the duodenum. *Cancer* 1977;39:1721-6.
- Schnur PL, David E, Brown PW, Beahrs OH, Re Mine WH, Harrison EG. Adenocarcinoma of the duodenum and the Gardner syndrome. *JAMA* 1973;223:1229-32.
- Jones TR, Nance FC. Peri-ampullary malignancy in Gardner's syndrome. *Ann Surg* 1977;185:565.
- Galandiuk S, Fazio VW, Jagelman DG, Lavery IC, Weakley FA, Petras RE *et al*. Villous and tubulo-villous adenomas of the colon and rectum. A retrospective review. *Am J Surg* 1987;153:41-7.
- Jarvinen H, Nyborg M, Peltokallio P. Upper gastrointestinal tract polyps in familial adenomatosis coli. *Gut* 1983;24:333-9.
- Cochet B, Carrel J, Desbaillets L, Widgren S. Peutz-Jegher's syndrome associated with gastrointestinal carcinoma. *Gut* 1979;20:169-75.
- Kawamoto K, Motooka M, Hirata N, Masuda K, Ueyama T, Yasukouchi A *et al*. Early primary carcinoma of the duodenal bulb arising from Brunner's glands. *Gastrointest Endosc* 1994;40:223-36.
- Ryan DP, Schapiro RH, Warshaw AL. Villous tumors of the duodenum. *Ann Surg* 1986;203:301-6.
- Galandiuk S, Hermann RE, Jagelman DG, Fazio VW, Sivak MV. Villous Tumors of the duodenum. *Ann Surg* 1988;207:234-9.
- Chappuis CW, Divincenti FC, Cohn I. Villous tumors of the duodenum. *Ann Surg* 1989;209:593-9.
- Alwmark A, Andersson A, Larsson A. Primary carcinoma of the duodenum. *Ann Surg* 1980;191:13-8.
- Cortese AF, Cornell GN. Carcinoma of the duodenum. *Cancer* 1972;29:1010-5.
- Lowell JA, Rossi RL, Munson L, Braasch JW. Primary adenocarcinoma of duodenum: favorable prognosis after resection. *Arch Surg* 1992;127:557-60.
- Delcore R, Connor CS, Thomas JH, Friesen SR, Hermreck AS. Significance of tumor spread in adenocarcinoma of the ampulla of Vater. *Am J Surg* 1989;158:593-8.
- Crist DW, Sitzmann JV, Cameron JL. Improved hospital morbidity, mortality and survival after the Whipple procedure. *Ann Surg* 1987;206:358-65.