



UNIVERSITÀ
DEGLI STUDI
FIRENZE

FLORE

Repository istituzionale dell'Università degli Studi di Firenze

Pseudotumor infiammatorio del fegato: imaging integrato

Questa è la Versione finale referata (Post print/Accepted manuscript) della seguente pubblicazione:

Original Citation:

Pseudotumor infiammatorio del fegato: imaging integrato / S. Colagrande; C. Labardi; A. Tonarelli. - In: LA RADIOLOGIA MEDICA. - ISSN 0033-8362. - STAMPA. - 89:(1995), pp. 355-358.

Availability:

The webpage <https://hdl.handle.net/2158/318956> of the repository was last updated on

Terms of use:

Open Access

La pubblicazione è resa disponibile sotto le norme e i termini della licenza di deposito, secondo quanto stabilito dalla Policy per l'accesso aperto dell'Università degli Studi di Firenze (<https://www.sba.unifi.it/upload/policy-oa-2016-1.pdf>)

Publisher copyright claim:

La data sopra indicata si riferisce all'ultimo aggiornamento della scheda del Repository FloRe - The above-mentioned date refers to the last update of the record in the Institutional Repository FloRe

(Article begins on next page)

La Radiologia Medica - Radiol Med 89: 355-358, 1995
Edizioni Minerva Medica - Torino

Pseudotumore infiammatorio del fegato

Imaging integrato

Hepatic inflammatory pseudotumor. Integrated diagnostic imaging

Stefano COLAGRANDE - Cristina LABARDI - Argene TONARELLI

Introduzione

Lo pseudotumor infiammatorio del fegato è una lesione benigna molto rara, con incidenza maggiore nei bambini

e nei giovani adulti, prevalentemente di sesso maschile [2, 4]; recentemente è stata ipotizzata una relativa prevalenza in pazienti con AIDS; alcuni casi sono stati segnalati in persone che avevano viaggiato nel sud-est asiatico [2].

Dipartimento di Fisiopatologia Clinica - Sezione di Radiodiagnostica - Università degli Studi di Firenze.

Pervenuto alla Redazione il 19.10.1994; revisionato il 14.11.1994; accettato per la pubblicazione il 18.11.1994.

Indirizzo per la richiesta di estratti: Dr. S. Colagrande - Dipartimento di Fisiopatologia Clinica - Sezione di Radiodiagnostica - Università degli Studi di Firenze - Policlinico di Careggi - Viale Morgagni 85 - 50134 Firenze FI - Tel. 055/4377673 - Fax 055/4377290.

Il lavoro spetta in parti uguali agli autori.

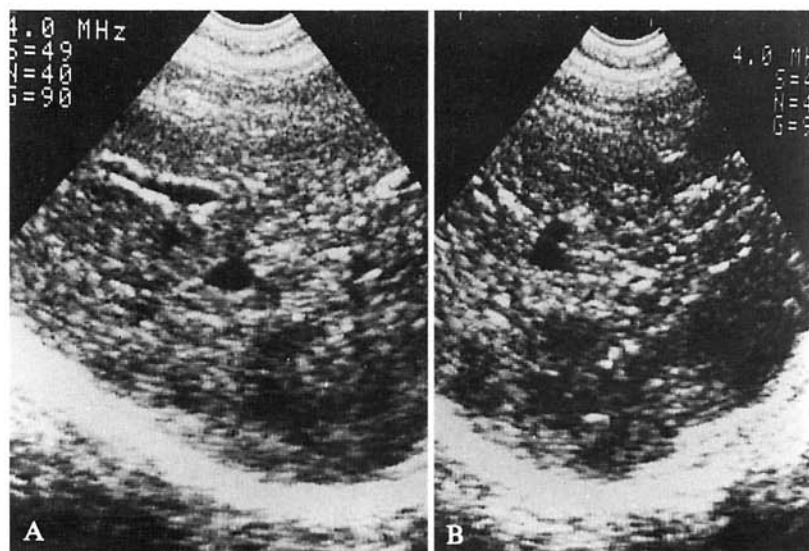


Fig. 1. — A, B) Scansioni ecografiche sottocostali ascendenti del lobo epatico destro: primo controllo. Lesioni focali ipoecogene multiple in parenchima lievemente steatosico. Subcostal slanting US scan of the right hepatic lobe: first control. Multiple hypoechoic nodular lesions are demonstrated in mild fatty liver infarction.

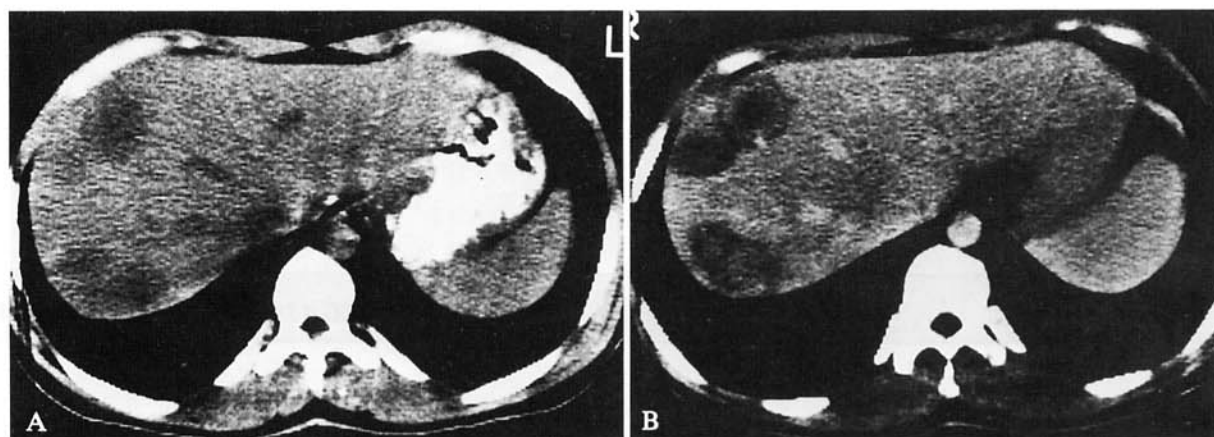


Fig. 2. — A, B) Scansioni TC mesoepatiche diretta e dopo mdc per via endovenosa. Le multiple aree di ipodensità all'esame diretto (A) mostrano evidente impregnazione periferica a cerchio (B). Plain (A) and enhanced (B) mesohepatic CT scans. The multiple low-density nodular areas on the plain CT scan (A) show a neat «ring» of peripheral enhancement (B).

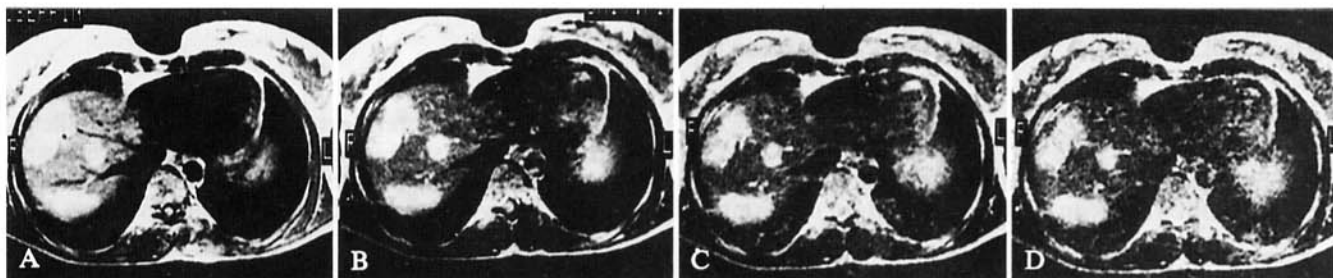


Fig. 3. — A-D) Scansione RM assiale strato singolo, spin echo multiecho (TR 1620/TE 50×4 ms). Iperintensità precoce e persistente di tutte le lesioni descritte. A-D) Axial single-slice MR scan. Spin-echo multiecho sequence (TR 1620, TE 50×4 ms). Clear, early and long-lasting high signal intensity in each visualized lesion.

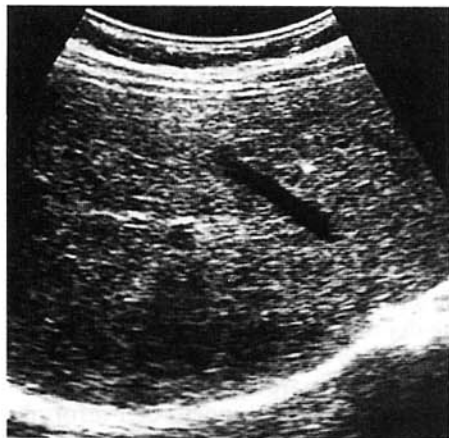

Fig. 4. — Scansione ecografica sottocostale ascendente del lobo epatico destro: controllo a 48 mesi. Diffusa disomogeneità del parenchima epatico, senza franche immagini a carattere focale (si confronti con la fig. 1).

Subcostal slanting US scan of the right hepatic lobe: control at 48 months. Diffuse liver parenchyma inhomogeneity, with no clearly recognizable single nodular lesions (see fig. 1 for comparison).

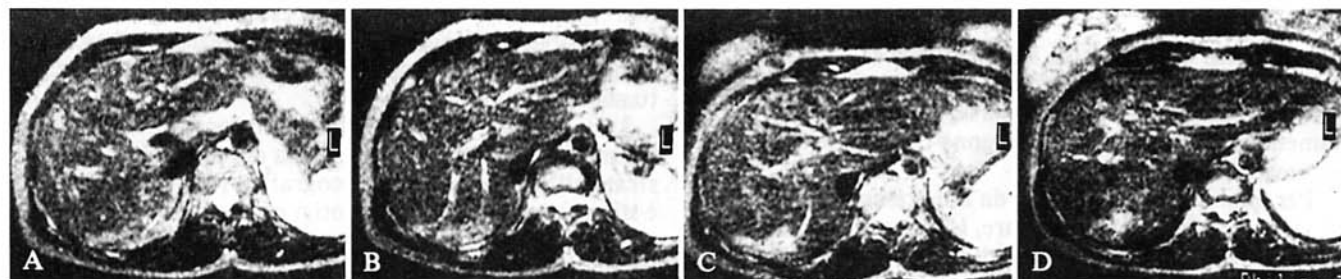


Fig. 5. — A-D Scansioni RM assiali contigue, spin-echo (TR 2240/TE 150 ms): controllo a 48 mesi. Meno apprezzabile la iperintensità di segnale delle lesioni, specialmente negli echi tardivi (si confronti con la fig. 3).

A-D) Axial multislice MR scans, spin-echo sequence (TR 2240, TE 150 ms): control at 48 months. Reduced lesions/liver contrast enhancement, with less and less persistent hyperintensity on late echoes (see fig. 3 for comparison).

La causa è sconosciuta; varie sono le teorie formulate dai diversi autori, fra cui la più accreditata è quella che vede lo pseudotumor come un processo infiammatorio originato da una colangite ascendente [2]; altre ipotesi pongono la flogosi in relazione a un'emorragia intraparenchimale, a un'infezione da parte di un agente non riconosciuto o a un processo autoimmune [5].

Dal punto di vista istologico Someren [6] riconosce 3 varietà; a) xantogranuloma, b) granuloma plasmacellulare e c) sclerosi ialina.

È stato ipotizzato che i diversi aspetti istologici riflettano fasi diverse della malattia, in particolare nel senso di una evoluzione dei primi due verso il terzo, cioè verso la sclerosi ialina. Tale correlazione tuttavia non è stata accertata; d'altra parte non è raro che le caratteristiche dei tre tipi istologici vengano riscontrate simultaneamente nello stesso caso [2]. Da notare che le diramazioni portali che penetrano o circondano la lesione mostrano spesso segni di flebite granulomatosa con numerosi istiociti e cellule giganti multinucleate [2, 4].

Lo pseudotumor infiammatorio del fegato si manifesta di solito con sintomi vaghi, quali dolenzia addominale, febbre e perdita di peso. I dati di laboratorio sono in genere compatibili con la presenza di un processo infiammatorio (leucocitosi, VES elevata e proteina C reattiva positiva), ma non è infrequente che tali parametri risultino nei limiti di norma [2].

Le segnalazioni con diagnostica per immagini di questa evenienza patologica sono scarse e senza studi comparativi né controlli seriati nel tempo [1, 3]; scopo del nostro lavoro è riferire di un caso di pseudotumor infiammatorio multifocale valutato con ecografia, TC, RM ed angiografia, e seguito nel tempo per 4 anni.

Descrizione del caso

Femmina, 41 anni: per algie pelviche si sottopone in sede ginecologica ad esame ecografico che rivela la presenza di espanso annessiale sinistro sospetto neoplastico. All'intervento si riscontra massa ovarica istologicamente benigna (cisti luteinica emorragica) e lesioni epatiche macroscopiche nel cui contesto i prelievi biotici intraoperatori non dimostrano alcuna malignità.

Esami ematochimici, CEA e alfa-fetoproteina nella norma. Nel postoperatorio la paziente esegue vari esami radiologici per meglio definire i reperti epatici.

Ecografia: numerose lesioni focali a bassa ecogenicità non confluenti nel lobo epatico destro, in parenchima lievemente iperecogeno rispetto al normale (fig. 1).

TC: conferma dei reperti ecografici all'esame diretto (fig. 2A).

Dopo somministrazione endovenosa di mdc iodato le varie lesioni focali presentano impregnazione periferica a cervice (fig. 2B).

RM: conferma della presenza di plurime lesioni focali a bassa intensità di segnale nelle scansioni T1 e netta e persistente intensità di segnale nelle scansioni T2 dipendenti (fig. 3).

Un esame angiografico, eseguito a complemento, dimostra diffuso sovvertimento della rete vascolare senza elementi utili alla caratterizzazione dei reperti.

Due successive biopsie epatiche mirate, delle quali la seconda eseguita a cielo aperto, con resezione a cuneo, pongono diagnosi di pseudotumor infiammatorio.

La paziente si sottopone dunque a controlli ecografici annuali che dimostrano il diminuire della nettezza dei margini delle varie lesioni e del gradiente di ecogenicità nei confronti del parenchima circostante; al controllo ecografico ultimo (fig. 4) è apprezzabile solamente diffusa marezza del parenchima epatico, senza evidenza di chiare lesioni a carattere nodulare.

La contestuale indagine RM permette la dimostrazione di alcune lesioni focali con margini sfumati, diminuite di volume, ma soprattutto di intensità di segnale in T2 (fig. 5), rispetto al precedente controllo.

Considerazioni e conclusioni

Nei pochi casi descritti nella letteratura [2, 3, 4, 5, 6] appare chiaro come la difficoltà diagnostica nel riconoscimento dello pseudotumor sia legata ai differenti orientamenti interpretativi che emergono dalle varie metodiche strumentali.

Per quanto riguarda il caso da noi presentato, dal punto di vista semeiologico elementare, la bassa ecogenicità delle lesioni «acute» (fig. 1) è indicativa di notevole stato di imbibizione con numero di interfacce minore del circostante parenchima; l'ipodensità alla TC diretta (fig. 2A) così come l'alto, omogeneo e persistente segnale RM T2 (fig. 3) confermano la notevole imbibizione acquosa delle lesioni focali, mentre il comportamento contrastografico ed in particolare il cerchio di impregnazione (fig. 2B) sono compatibili con uno stato di accentuazione periferica del microcircolo con vivace reazione interstiziale e abnorme permeabilità capillare.

Durante l'iter diagnostico, l'ecografia, per la sostanziale ipoecogenicità delle lesioni nei confronti del circostante parenchima, aveva indirizzato verso una forma ripetitiva multipla o in seconda istanza, verso una angiomatosi atipica, in parenchima ad ecogenicità modicamente incrementata, per presenza di screzio steatosico. L'aspetto RM tuttavia rafforzava l'ipotesi di angiomatosi in particolare per la persistenza dell'elevato segnale delle lesioni negli echi tardivi. Questo orientamento è stato comunque negato dalle modalità dell'impregnazione TC che tornava a far maggiormente propendere verso l'ipotesi della metastatizzazione. Anche questa interpretazione risultava tuttavia scarsamente soddisfacente in quanto è raro, secondo la nostra esperienza e la letteratura, che noduli metastatici abbiano una iperintensità di segnale RM in T2 tanto netta e persistente [7, 8].

La successiva biopsia operatoria dimostrava l'eziologia flogistica dei reperti, ipotesi non formulata compiutamente

nell'iter diagnostico pre-biottico, ma effettivamente unica evenienza patologica compatibile con i dati delle varie semeiotiche: lesione ipoecogena, ipodensa e con segnale RM T2 elevato e persistente per lo stato di imbibizione acquosa, e cerchio di impregnazione periferico in relazione al vallo di granulazione.

Se quanto da noi osservato ricevesse conferma dallo studio di ulteriori casi, l'integrazione delle metodiche si dimostrerebbe potenzialmente in grado, nel caso di forma «florida», di porre l'indirizzo diagnostico che la singola metodica non riesce a fornire. La sostanziale sovrapposibilità delle cinetiche dei mezzi di contrasto iodati e paramagnetici induce a ritenere che un esame RM con mdc possa consentire di non effettuare la TC, non risultando indispensabile ai fini diagnostici l'apporto dell'informazione di quest'ultima in termini di risoluzione spaziale.

L'orientamento radiologico resta comunque da confermare con esame biottico, la cui esecuzione è resa senz'altro possibile e più agevole dalle informazioni ottenute con il mdc e cioè che all'aspetto RM non corrisponda una situazione di angiomatosi.

La marcata riduzione delle lesioni focali con sfumatura dei margini e diffusa marezza del parenchima, dimostrata all'ultimo controllo ecografico (fig. 4) ed RM (non è stata eseguita la TC per motivi protezionistici stante l'univocità dei reperti), risulta indicativa del regredire delle lesioni e di una diminuzione del loro stato di imbibizione, in una valutazione confermata soprattutto dalla minor iperintensità del segnale RM in T2 (fig. 5): ciò sembra pertanto convalidare l'orientamento di quegli anatomopatologi che ritengono la forma scleroialina, a minor contenuto acquoso, l'evoluzione delle altre due.

Bibliografia

- 1) Colagrande S, Bartolozzi A, Tonarelli A: Il ruolo della Risonanza Magnetica nella caratterizzazione delle lesioni focali epatiche. *Radiol Med* 87: 469-481, 1994.
- 2) Horiuchi R, Uchida T, Kojima T e Coll: Inflammatory pseudotumor of the liver. Clinicopathologic study and review of the literature. *Cancer* 65: 1583-1590, 1990.
- 3) Imazato M, Isobe Y, Ueno E e Coll: Inflammatory pseudotumor of the liver. *AJR* 154: 201-205, 1990.
- 4) Jackson RB, Gatling RR: Inflammatory pseudotumor of the liver. *Surgery* 109: 329-332, 1991.
- 5) Nakajima T, Sugano I, Matzuzaki O e Coll: Hepatic inflammatory lesions manifested as a pseudotumor. Report of two cases with different characteristics. *Arch Pathol Lab Med* 117: 157-159, 1993.
- 6) Someren A: Inflammatory pseudotumor of the liver with occlusive phlebitis. Report of a case in a child and re-

view of the literature. *Am J Clin Pathol* 69: 176-181, 1978.

7) Stark DD, Wittenberg J, Butch RJ e Coll: Hepatic metastases: randomized controlled comparison of detection with MR Imaging and CT. *Radiology* 165: 399-406, 1987.

8) Wittenberg J, Stark DD, Forman BH e Coll: Differentiation of hepatic metastases from hepatic hemangiomas and cysts by using MR Imaging. *AJR* 151: 79-84, 1988.

*Dr. S. Colagrande
Dipartimento di Fisiopatologia
Clinica-Sezione di Radiodiagnostica
Università degli Studi di Firenze
Policlinico di Careggi
Viale Morgagni 85
50134 Firenze FI
Tel. 055/4377673
Fax 055/4377290*