



UNIVERSITÀ
DEGLI STUDI
FIRENZE

FLORE

Repository istituzionale dell'Università degli Studi di Firenze

Imaging integrato dei vasi del collo

Questa è la Versione finale referata (Post print/Accepted manuscript) della seguente pubblicazione:

Original Citation:

Imaging integrato dei vasi del collo / A. Tonarelli; G. Pellicanò; S. Colagrande; N. Villari. - In: LA RADIOLOGIA MEDICA. - ISSN 0033-8362. - STAMPA. - 86:(1993), pp. 16-36.

Availability:

The webpage <https://hdl.handle.net/2158/318961> of the repository was last updated on

Terms of use:

Open Access

La pubblicazione è resa disponibile sotto le norme e i termini della licenza di deposito, secondo quanto stabilito dalla Policy per l'accesso aperto dell'Università degli Studi di Firenze (<https://www.sba.unifi.it/upload/policy-oa-2016-1.pdf>)

Publisher copyright claim:

La data sopra indicata si riferisce all'ultimo aggiornamento della scheda del Repository FloRe - The above-mentioned date refers to the last update of the record in the Institutional Repository FloRe

(Article begins on next page)

Imaging integrato dei vasi del collo

Combined imaging of neck vessels

Argene TONARELLI - Gianni PELLICANÒ - Stefano COLAGRANDE - Natale VILLARI

A cura di A. CHIESA

La Radiologia Medica - Radiol Med 86: 16-36, 1993
Edizioni Minerva Medica - Torino

Imaging integrato dei vasi del collo

Combined imaging of neck vessels

Argene TONARELLI - Gianni PELLICANÒ - Stefano COLAGRANDE - Natale VILLARI

Introduzione

La regione dei vasi del collo costituisce da sempre, sotto il profilo clinico e diagnostico, un ambito nel quale confluiscano interessi e competenze pluridisciplinari: internistiche, cardio-angiologiche, neurologiche, radiologiche e chirurgiche. Ciò è legato in primo luogo all'importanza, in termini di prevalenza, morbilità e mortalità, dell'insufficienza cerebro-vascolare nella popolazione adulta e anziana dei paesi industrializzati.

Mentre tuttavia la mortalità per cause cerebro-vascolari appare in questi ultimi anni in diminuzione [34], l'ictus rimane pur sempre la terza causa di morte dopo tumori e coronaropatie e, secondo alcuni autori, la prima causa di inabilità lavorativa [84].

Inoltre, se negli ultimi 30 anni non è significativamente migliorata la prognosi a breve distanza dei pazienti colpiti da stroke, notevoli progressi sono stati compiuti nel campo della prevenzione degli attacchi ischemici reversibili, considerati, insieme all'ipertensione arteriosa sistolica e alle cardiopatie fibrillanti, uno dei principali fattori di rischio predisponenti all'ictus [41, 85].

Nella profilassi dell'insufficienza cerebro-vascolare, oltre al controllo dei principali fattori di rischio (fumo, ipertensione, dislipidemie), un ruolo essenziale viene oggi attribuito all'esplorazione anatomico-funzionale del sistema dei vasi epiaortici: in quest'ambito, lo studio non invasivo della carotide extra-cranica riveste un ruolo di assoluta preminenza. La biforcazione carotidea costituisce infatti, in primo luogo, una fra le aree a maggior rischio assoluto di aterosclerosi e inoltre la più comune sede extra-cranica di interessamento aterosclerotico sintomatico [20]. Per ragioni ancora non perfettamente chiarite, ma verosimilmente su base emodinamica, la malattia oclusiva cerebrovascolare rimane spesso confinata al bulbo e ai primi centimetri della carotide interna, strutture anatomicamente «accessibili» a metodiche diagnostiche non invasive, nonché chirurgicamente aggredibili con relativa facilità [38, 48, 70]. L'intervento di trombo-endo-arterectomia della carotide extra-cranica costituisce attualmente un presidio terapeutico con indiscussa validità e efficacia, con minima incidenza di com-

plicanze peri e post-operatorie [11, 46]. I recenti sviluppi nella diagnostica e nella radiologia interventistica endovascolare rendono inoltre attualmente possibili delicate manovre disostruttive per via percutanea, nei pazienti con maggior rischio chirurgico, ampliando le indicazioni a interventi di natura profilattica sulla scorta del preciso inquadramento clinico-strumentale [24].

Dalla prima angiografia carotidea ottenuta per puntura diretta del vaso (Egas Moniz, 1927), importanti passi sono stati compiuti nella esplorazione del sistema dei vasi epiaortici. Le moderne metodiche di imaging (ecotomografia, Tomografia Computerizzata, Risonanza Magnetica), consentono attualmente, ciascuna con le proprie peculiarità e i propri limiti, di ottenere informazioni morfologiche sullo stato delle pareti e delle strutture perivascolari, talvolta integrate da dati emodinamici, rendendo così possibili le valutazioni anatomica e funzionale indispensabili per il riconoscimento, la descrizione e il controllo nel tempo della malattia cerebrovascolare [39, 48, 50, 65, 70, 73, 82].

I parametri che idealmente dovrebbero essere forniti da una metodica non invasiva per lo studio della carotide extra-cranica risultano strettamente legati ai problemi clinici che più frequentemente ricorrono in questo distretto [59]. In primo luogo, il rilievo della presenza di una lesione endovascolare, la descrizione dell'estensione assiale e longitudinale e del grado di stenosi o di dilatazione del calibro del lume, preferibilmente valutato in modo quantitativo [2, 44, 82]. In secondo luogo, il riconoscimento delle lesioni «emodinamicamente significative», associate cioè al perturbamento sensibile del regime di flusso nei territori a valle [88]. Inoltre, nell'ambito delle stenosi serrate, la discriminazione di queste ultime dalle occlusioni complete del lume, problema di rilevante importanza pratica dato che la carotide oclusa non è suscettibile di intervento chirurgico disostruttivo [42].

Infine il riconoscimento, nell'ambito delle stenosi non emodinamicamente significative, della cosiddetta «placca a rischio», intendendo con questo termine una alterazione strutturalmente instabile, con profilo irregolare, che può accrescersi improvvisamente per fenomeni emorragici endolesionali, ulcerarsi e microembolizzare nel letto vascolare cerebrale [61]. È noto infatti che dei due meccanismi

Dipartimento di Fisiopatologia Clinica - Sezione di Radiodiagnostica - Università degli Studi - Ospedale Careggi - Firenze.

Pervenuto alla Redazione il 23.11.1992; revisionato il 21.1.1993; restituito corretto il 5.3.1993; accettato per la pubblicazione l'8.3.1993.

Indirizzo per la richiesta di estratti: Dr.ssa A. Tonarelli - Dipartimento di Fisiopatologia Clinica - Sezione di Radiodiagnostica - Università degli Studi di Firenze - Policlinico di Careggi - Viale Morgagni 85 - 50134 Firenze FI - Tel. 055/4377673.

Il lavoro spetta in parti uguali agli autori.

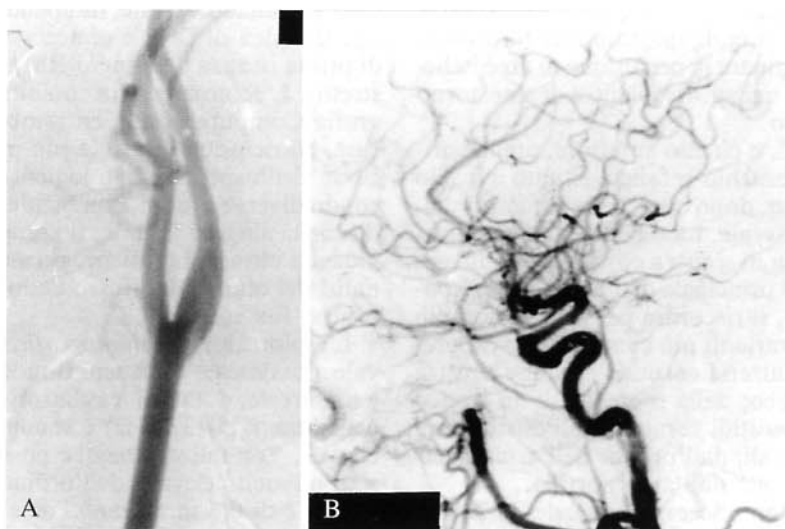

Fig. 1. — Angiografia digitale per cateterismo selettivo dell'arteria carotide comune. A) Biforcazione carotide normale. B) Visualizzazione del circolo carotideo intracranico nella proiezione laterale.
DSA by selective catheterization of the common carotid artery. A) Normal carotid bifurcation. B) Imaging of intracranial carotid-supported circle in lateral view.

responsabili della sindrome ischemica cerebrale, il deficit di portata e la microembolizzazione, è quest'ultimo che prevale a livello carotideo [30, 56].

Si comprende quindi l'importanza di evidenziare, nella fase preclinica, la presenza di ulcerazioni superficiali su placche minimamente stenose o il riconoscimento dell'emorragia intra-placca, per poter identificare i soggetti a rischio e valutare nel tempo l'incidenza, l'importanza e l'evoluzione di tali reperti, così come l'efficacia terapeutica dei trattamenti farmacologici adottati.

A fronte di tale complessità di eventi clinici e patologici, risulta della massima importanza operare una scelta ragionata e efficace fra le numerose e diverse metodiche diagnostiche attualmente disponibili. Esiste cioè, da una parte, il rischio di sottoporre il paziente a una serie di indagini «inappropriate» — per costi, rischi e risultati — al problema clinico specifico (le cosiddette «diagnosi di lusso») e, dall'altra, la necessità di identificare, specie nei casi acuti, la procedura più sensibile e specifica bruciando talvolta le tappe dell'iter diagnostico tradizionale (indagine «di elezione»).

Il nostro intento è quello di descrivere e valutare criticamente il ruolo attuale delle singole metodiche di imaging, non invasive (eco-Doppler, RM, angio-RM) o limitatamente invasive (eco-endoscopia, angio-TC) nello studio della patologia vascolare di questo distretto, evidenziando, caso per caso, le indicazioni all'integrazione fra le diverse tecniche e una proposta di iter diagnostico-strumentale. Quanto riferito è frutto della revisione critica della recente letteratura, dell'esperienza personale maturata nell'ambito angiologico, della possibilità di accesso, in quanto radiologi, a tutte le metodiche, e del contatto con specialisti angiologi, neurologi, internisti e chirurghi vascolari.

Appare indispensabile premettere che attualmente lo studio angiografico dei vasi epiaortici non viene più con-

siderato, e non soltanto per la sua invasività, il «gold standard» nella valutazione del distretto cerebro-vascolare. Nonostante l'evoluzione tecnologica delle apparecchiature angiografiche (metodiche digitali con elevata matrice di ricostruzione, cateterismi selettivi per via arteriosa con impiego di basse dosi di mdc), gran parte delle informazioni fornite dall'angiografia è spesso ottenibile con metodiche non invasive [50, 77, 89]. Essa rimane tuttavia fondamentale nella fase pre-chirurgica, per la compiuta rappresentazione anatomica del sistema vascolare extra e intracranico nonché dei circoli di compenso funzionalmente operanti in condizione di steno-occlusione dei vasi principali [9, 78] (fig. 1). L'indagine angiografica si configura come metodica *indiretta* di imaging, evidenziando la lesione vascolare «in negativo» come difetto di riempimento del lume opacizzato dal mdc. Risulta quindi impossibile visualizzare in modo diretto la parete vascolare e valutare il suo spessore, le sue caratteristiche, i suoi rapporti con le strutture perivasali. Relativamente allo studio del flusso, la metodica non fornisce inoltre che limitate informazioni di ordine emodinamico (resistenza, velocità, simmetria, uniformità nella progressione del mdc) [43].

Non risulta in particolare sensibile alle variazioni distrettuali del regime di flusso endovascolare, essenziali nel riconoscimento delle lesioni minimamente stenose e talvolta suggestive, anche se non probanti, per la presenza di ulcerazioni superficiali [47].

Anatomia, tecnica e metodologia di studio per immagini integrate

Il sistema dei vasi cerebro-afferenti consta di quattro arterie con destinazione encefalica, pari, che possono essere funzionalmente considerate come un unico sistema

di vascularizzazione in quanto presentano, a livello extra e intracranico, circoli collaterali anastomotici funzionalmente predisposti a ripristinare la perfusione di aree ischemiche, mediante meccanismi autoregolantisi di emostorno o di inversione del flusso.

Il sistema delle carotidi, o circolo anteriore, prende origine a destra dal tronco brachio-cefalico, situato a livello di D4 e si rende autonomo, dopo qualche centimetro, dall'arteria succlavia omolaterale. La carotide comune di sinistra e l'arteria succlavia di sinistra costituiscono invece il secondo e il terzo ramo principale dell'arco. Tale disposizione, la più frequente, si riscontra peraltro in non più del 70-75% dei casi. Le varianti più comuni sono rappresentate dall'origine dell'arteria carotide comune sinistra dal tronco brachio-cefalico; dalla presenza di un tronco unico per entrambe le carotidi comuni; dall'esistenza di arterie innominate bilaterali; dall'origine dell'arteria vertebrale sinistra direttamente dall'arco aortico.

Le carotidi comuni hanno decorso verticale, in stretto rapporto di contiguità con le vene giugulari interne, collocate nella posizione postero-laterale e con i nervi vaghi, situati nell'angolo diedro formato dai vasi descritti. La biforcazione carotide si colloca solitamente all'altezza di C4, nella sede sottomandibolare. Varianti anatomiche nella sede, nella conformazione e nell'orientamento delle branche di divisione della carotide sono estremamente frequenti; la porzione immediatamente prossimale alla biforcazione, il bulbo carotideo, si presenta modicamente dilatata e tale conformazione si mantiene per qualche centimetro nella carotide interna, permettendone spesso il riconoscimento anatomico (fig. 1).

Il sistema vertebro-basilare è costituito invece dalle due arterie vertebrali, che originano dal margine postero-superiore delle succlavie prima dell'emergenza del tronco tireo-cervicale. Esse si portano dorsalmente fino al forame intertrasversario di C6, percorrono in senso caudo-craniale il canale costituito dai processi trasversi delle vertebre cervicali, emergono a livello dell'arco posteriore dell'atlante, perforano la membrana atlo-occipitale e si riuniscono nella fossa cranica posteriore a formare il tronco basilare, unico esempio anatomico di arteria costituita dall'unione di due rami arteriosi [58].

I circoli anteriore e vertebro-basilare sono anatomicamente e funzionalmente collegati nel poligono di Willis che costituisce, quando completamente sviluppato, la connessione anastomotica principale del sistema dei vasi cerebro-afferenti. Numerosissime sono tuttavia le potenziali vie di supplenza nel caso di ostacolo a livello di una delle arterie principali del sistema epiaortico: ricordiamo, a titolo di esempio, le anastomosi a livello extra-cranico fra le branche periorbitarie dell'arteria oftalmica e i rami temporale superficiale, infraorbitario e faciale della carotide esterna, in grado di compensare funzionalmente, con inversione del flusso rilevabile al semplice esame Doppler, un'occlusione della carotide interna omolaterale.

Fra le tecniche di imaging attualmente disponibili per lo studio dei vasi del collo, solamente l'angio-RM riesce a fornire immagini anatomiche panoramiche paragonabili e, in alcuni casi, del tutto sovrapponibili a quelle dell'indagine angiografica dei vasi epiaortici extra e intracranici. Esiste tuttavia un limite di risoluzione spaziale intrin-

seco alla metodica, che, indipendentemente dal problema «gestionale» di costi e di accessi, giustifica il ruolo non di prima istanza dell'angio-RM nello studio di questo distretto. L'ecotomografia con alta risoluzione e la Tomografia Computerizzata, entrambe ormai largamente diffuse, consentono infatti la più precisa e puntuale descrizione dell'aspetto morfologico del vaso, esaminato secondo diverse sezioni, con incidenze appropriate allo studio della singola lesione; il complemento Doppler, nelle indagini ultrasonografiche, permette inoltre il rilievo e l'analisi del regime del flusso endovascolare (informazione di tipo funzionale).

L'esplorazione *ecotomografica* dei vasi epiaortici si avvale attualmente di sistemi B-mode con alta risoluzione in tempo reale, dotati di trasduttori con elevata frequenza di emissione (7,5-13 MHz) e sonde con scansione lineare o convex. Con tali strumenti è possibile ottenere risoluzioni spaziali molto elevate, dell'ordine del millimetro sul piano assiale e di 0,3 mm lungo l'asse longitudinale del vaso.

La rappresentazione ottimale dell'ecostruttura della parete vascolare si ottiene con fascio di ultrasuoni incidente perpendicolarmente ad essa; la presenza di artefatti da riverbero all'interfaccia fra tessuti aventi differenti valori di impedenza acustica giustifica inoltre la migliore visualizzazione della superficie intima a livello della parete posteriore. Nelle condizioni normali, la parete appare costituita da tre strati chiaramente identificabili. Quello più interno, sottile e iperecogeno, con distribuzione lineare, rappresenta per taluni l'interfaccia fra intima e fluido circolante. Esiste poi uno strato ipoecogeno intermedio, costituito dall'intima e dalla media vasale e un ulteriore strato iperecogeno periferico, con spessore maggiore, che rappresenta l'avventizia e il tessuto periavventiziale (fig. 2).

Le metodiche ultrasonografiche consentono inoltre di integrare l'informazione *morfologica* (aspetto delle pareti vascolari: immagini in B-mode) con informazioni di ordine *funzionale* (caratteristiche del regime del flusso endovascolare), sull'intero campo di vista o su piccoli volumi-campione selezionati dall'operatore. Quest'ultima possibilità, basata sull'effetto *Doppler*, si fonda sulla elaborazione di alcune componenti dell'eco, non significative per l'imaging, che si producono quando il fascio di ultrasuoni viene riflesso da piccole interfacce in movimento [45]. Esiste cioè, in questo caso, una variazione caratteristica della frequenza e della fase dell'eco riflessa, la prima proporzionale alla velocità delle interfacce, la seconda alla loro direzione (avvicinamento, allontanamento) nei confronti del trasduttore. L'elaborazione delle informazioni di frequenza e di fase può avvenire contemporaneamente alla acquisizione dell'immagine in B-mode, calcolando linea per linea, sull'intero campo di vista, un valore medio di frequenza (modulo) per ciascun pixel dell'immagine. L'insieme di questi valori numerici, espressi con codice-colore in funzione del segno (+, convenzionalmente nella gamma del blu, per i flussi in avvicinamento; -, nella gamma del rosso, per i flussi in allontanamento dalla sonda) può venir automaticamente sovrapposto alla immagine ecotomografica nella scala di grigi e costituisce la *mappa del flusso* sull'intera sezione esplorata. È questo il principio di funzionamento dei sistemi eco-color-Doppler [45, 69] (fig. 3).

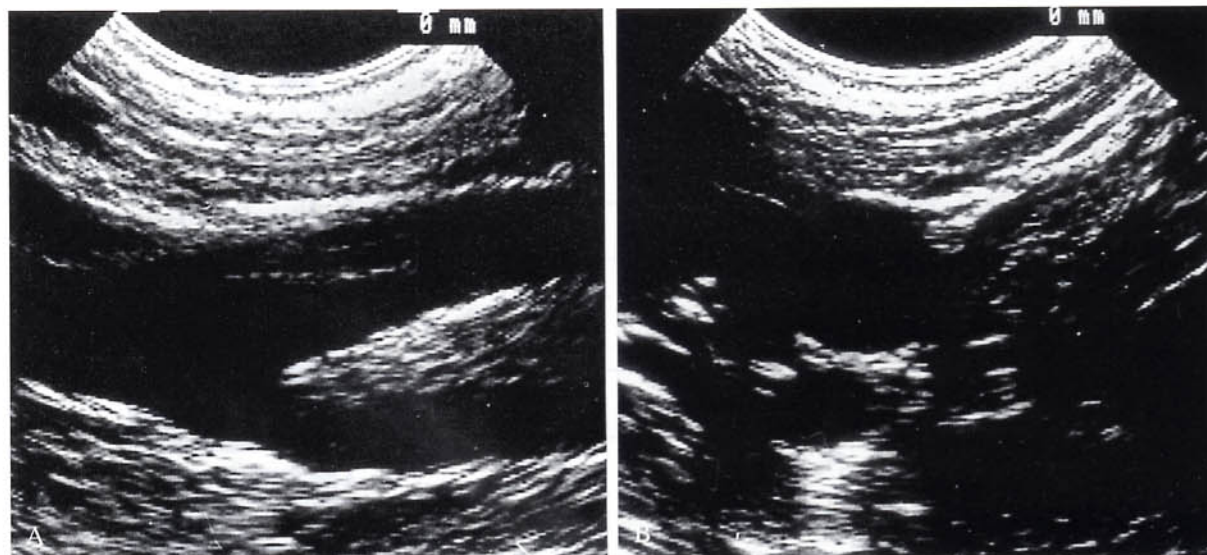


Fig. 2. — Ecotomografia con alta risoluzione in tempo reale della biforcazione carotidea normale. A) Scansione longitudinale. B) Scansione assiale.

High-resolution real-time B-mode US of normal carotid bifurcation. A) Longitudinal scan. B) Axial scan.

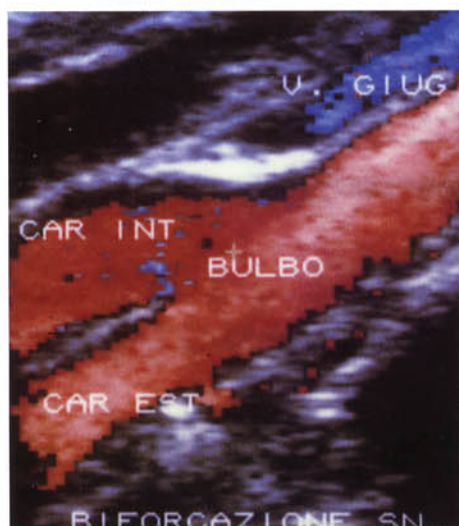

Fig. 3. — Immagine eco-color Doppler della biforcazione carotidea normale. *Color flow mapping of a normal carotid bifurcation.*

È viceversa possibile il campionamento selettivo del flusso endovascolare a livello di regioni di particolare interesse, visualizzate dall'operatore sull'immagine in B-mode. Mediante posizionamento di un cursore mobile sul B-scan viene elettronicamente selezionato un «tempo di eco», specifico per una data profondità e collocazione, cui corrisponde l'attivazione istantanea del trasduttore deputato alla ricezione e all'elaborazione della informazione Doppler. Fase e frequenza dell'eco provenienti dal campione esaminato, vengono quindi rappresentate sotto forma di grafico analogico (onde di velocità in funzione del tempo) o elaborate in spettri di ampiezza, mediante

la trasformata di Fourier, consentendo la discriminazione analitica dei dati emodinamici relativi a volumi ematici comunque piccoli o anche a singole lamine di flusso (sistemi eco-Doppler analogici o duplex) [5, 68, 69, 81, 87] (fig. 4).

Esistono peraltro limiti individuali di esplorabilità ecografica, riferiti a diversi pazienti e, nel singolo caso, in relazione a particolari condizioni cliniche o anatomopatologiche. La presenza di bendaggi o di estese cicatrici chirurgiche, le calcificazioni vascolari, la posizione alta della biforcazione carotidea, la conformazione del collo possono costituire impedimenti talvolta assoluti all'esecuzione del corretto studio ecotomografico del sistema carotido-vertebrale.

L'indagine inoltre non ha caratteri di panoramicità; non risulta possibile la visualizzazione contemporanea e comparativa del distretto controlaterale; nessuna informazione può infine essere assunta sullo stato della carotide intracranica.

Molti di questi limiti appaiono attualmente superabili con le moderne tecniche di *ecografia endovascolare*, rese possibili dalla miniaturizzazione delle componenti ecografiche strumentali [24]. I trasduttori, sottilissimi e montati all'estremità di cateteri da 9-11 French, utilizzano frequenze di 20-30 MHz, consentendo la visualizzazione in dettaglio di strutture inferiori a un millimetro su tutta la circonferenza del vaso. Vengono inoltre meno eventuali fenomeni di mascheramento acustico, prodotti da lesioni parietali calcificate o strutture riflettenti interposte (osso, gas) che limitano l'accuratezza dell'indagine ecografica transcutanea [40]. Lo studio può essere agevolmente esteso al circolo intracranico. Integrata da dispositivo con fibre ottiche, la metodica infine permette la visualizzazione endoscopica diretta della parete vascolare (eco-angioscopia) [62]. Si tratta peraltro di una tecnica costosa (impiego di cateteri monouso), semiinvasiva, complessa e delicata, effettuabile unicamente nell'ambito superspecialistico.

L'ecografia endoscopica non si configura dunque come

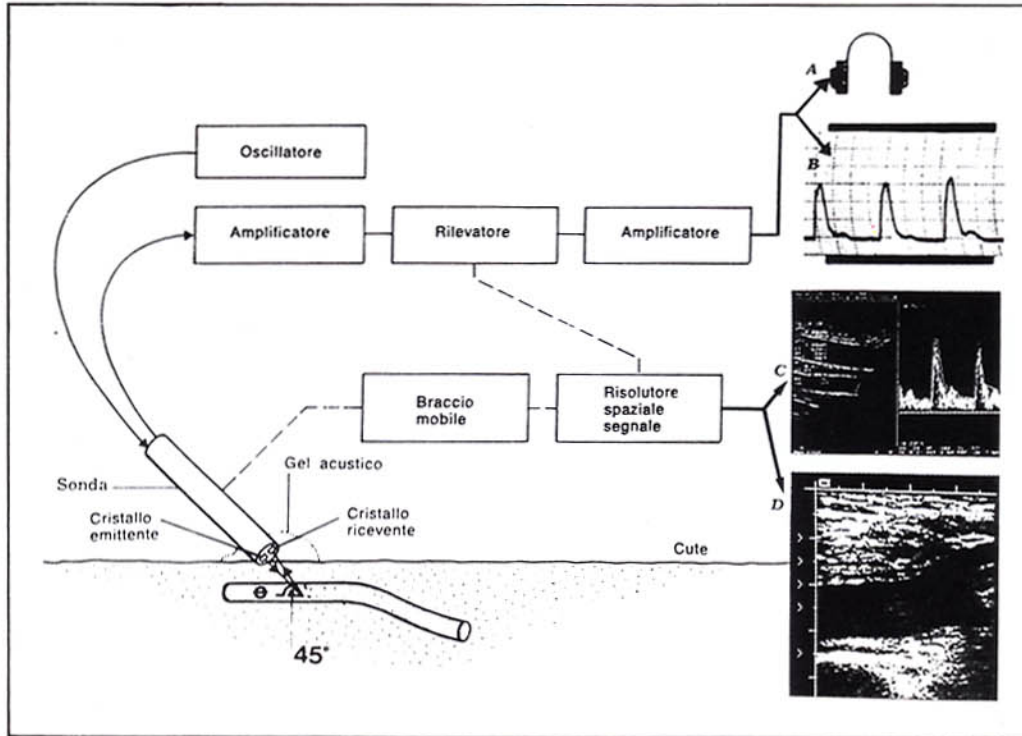


Fig. 4. — Acquisizione, elaborazione e presentazione del segnale Doppler. A) Segnale audio; B) Onda analogica; C) Elaborazione spettrale di un tracciato Doppler; D) Base ecotomografica della mappa del flusso color Doppler. Acquisition, processing and display of the Doppler signal. A) Audio-output; B) Analog waveform; C) Spectral analysis of the Doppler waves; D) B-mode ground image for color flow mapping.

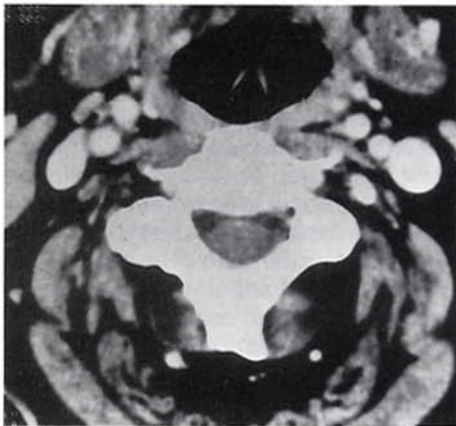


Fig. 5. — Tomografia Computerizzata del distretto cervicale con mezzo di contrasto endovena: scansione assiale. Buona visualizzazione bilaterale dei vasi epiaortici, opacizzati dal mezzo di contrasto, e loro rapporti con le strutture limitrofe. CT of the cervical region: axial scan after i.v. contrast medium injection. Accurate bilateral imaging of contrast-enhanced neck vessels: their relationship with adjacent structures is clearly demonstrated.

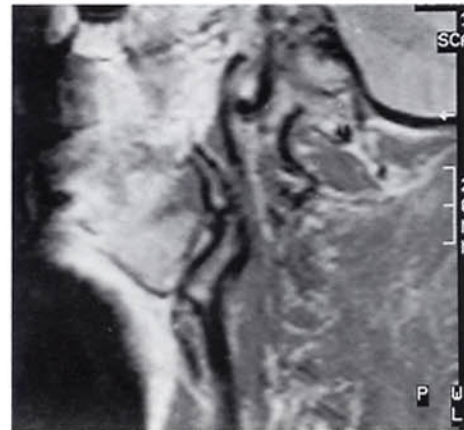


Fig. 6. — Risonanza Magnetica: biforcazione carotidea normale. Proiezione sagittale obliqua: sequenza spin-echo T1-dipendente (tempo di ripetizione = 500 ms; tempo di eco = 30 ms). MRI: normal carotid bifurcation. Slanting longitudinal projection: T1-weighted SE sequence (pulse repetition time = 500 ms; echo delay time = 30 ms).

un'estensione della indagine ecografica tradizionale, rimanendo un presidio di seconda istanza riservato, ove disponibile, alla soluzione di quesiti specifici [3, 40].

L'impiego della Tomografia Computerizzata nello studio delle biforcazioni carotidee, e dei vasi del collo in genere, è relativamente recente, ma si sta rapidamente dif-

fondendo in relazione alla disponibilità di apparecchiature di nuova generazione, che consentono di ottenere immagini con elevata risoluzione spaziale, in tempi brevi [13, 25, 26, 49, 51, 64, 66, 70, 82]. Il distretto vascolare del collo risulta inoltre facilmente accessibile all'indagine TC (fig. 5).

L'identificazione del «range di interesse» avviene su

«scout-view» eseguito nella proiezione laterale del rachide cervicale, con testa lievemente iperestesa: l'intervallo di studio va da C3 a C6, in modo da comprendere con 16-20 scansioni contigue le biforcazioni carotidiche di ambo i lati o entrambi i lati; tale intervallo può essere ampliato sulla base del quesito clinico o se nella prima o nell'ultima immagine TC risultano elementi patologici. L'esame è condotto con spessore di strato sottile, dell'ordine di 2-3 mm; brevi tempi di scansione (2-3 secondi); bassi valori di kilovoltaggio (80-120 kV) e di milliamperaggio (100-130 mAs). La matrice di ricostruzione ottimale è di 512×512 pixel; il campo di vista è di solito 13-14 cm, mentre il filtro di ricostruzione è quello standard o per parti molli. La somministrazione di mdc iodato può essere effettuata con pompa angiografica (120-130 ml in circa 6'-7', con inizio della ripresa delle scansioni dopo 2,5'-3'); in alternativa, può essere utilizzata la tecnica del bolo rapido (50-70 ml in unica soluzione) o la somministrazione a goccia ravvicinata di 50 ml prima di effettuare le scansioni e di altri 50 ml durante l'esame, allo scopo di mantenere costante la concentrazione del mdc (fase di non-equilibrio).

Indipendentemente dalla metodica, i vasi del collo appaiono in genere ottimamente opacizzati, marcatamente iperdensi e quindi ben differenziabili fra loro e dalle strutture parenchimali vicine (muscoli, linfonodi, tiroide). La scelta di spessori di strato sottili consente inoltre di ottenere valide ricostruzioni elettroniche su piani sagittali obliqui orientati secondo gli assi carotidici e, in alcuni casi, anche su piani coronali. Le immagini vengono esaminate e fotografate adeguando il livello e l'ampiezza della finestra al grado di opacizzazione delle strutture vascolari e alla densità delle alterazioni della parete. Risulta fondamentale, inoltre, la collaborazione e l'immobilità del paziente per avere immagini prive di artefatti. La dose media al collo è di 29 mGy; la dose alla tiroide di appena 3 mGy [66].

Nelle condizioni di normalità, la parete vasale non è apprezzabile, in quanto sottile e quindi praticamente non differenziabile dall'iperdensità del lume vasale. Eventuali deposizioni ateromasiche intraparietali presentano densità nettamente inferiore a quella sia del lume sia della parete: quest'ultima risulterà pertanto riconoscibile in quanto opacizzata dal mdc che giunge attraverso i «vasa vasorum» normalmente pervi. Anche le deposizioni calciche, spiccatamente iperdense, possono venir facilmente distinte dall'iperdensità del lume opacizzato dal contrasto, attraverso l'uso di valori della finestra opportuni [12, 25, 64].

La *Risonanza Magnetica* si presenta come metodica di studio non invasiva e multiplanare, in grado di fornire, in contemporanea, immagini della parete e del flusso senza l'uso del mdc. La visualizzazione e l'intensità di segnale dei vasi nella Risonanza Magnetica dipendono tuttavia da molteplici fattori:

- 1) caratteristiche intrinseche del flusso (velocità, pulsilità, accelerazione, turbolenza);
- 2) orientamento del vaso, direzione e verso del flusso rispetto al piano di sezione;
- 3) parametri tecnici (tempo di ripetizione, tempo di eco, angolo di deflessione, rapidità e intensità dei gradienti).

Le sequenze *spin-echo* permettono di definire, in genere, diametro e forma del lume vascolare, così come le alterazioni della parete e le stenosi fino all'ostruzione completa, in relazione alla caratteristica assenza di segnale del sangue alle fisiologiche velocità di flusso. Consentono inoltre di riconoscere condizioni di rallentamento patologico, contraddistinte da incremento paradossale del segnale endoluminale. Rimane tuttavia il problema di visualizzare completamente il decorso dei vasi in una sola immagine, per le frequenti tortuosità e per la variabilità anatomica assolutamente imprevedibile (fig. 6).

Le sequenze con *eco di gradiente* appaiono particolarmente adatte agli studi del flusso: la mancanza dell'impulso di rifocalizzazione, l'uso di brevi tempi di ripetizione e di eco e di angoli di deflessione inferiori a 90° consentono di privilegiare il segnale del flusso (proporzionale alla velocità), nei confronti di quello dei tessuti stazionari [21, 54] (fig. 7).

Studi RM semiquantitativi di emodinamica distrettuale sono stati anche tentati impiegando la tecnica del *bolus tracking* [37, 48] che consiste nel marcare con impulsi di radiofrequenza un pool di spin mobili eccitati a ogni ripetizione della sequenza base. Risulta così teoricamente possibile seguire e misurare il movimento del campione, e quindi la sua velocità, valutandone la variazione della posizione, il grado di dispersione e il tempo di transito su sezioni contigue di una acquisizione *multislice*.

Tuttavia i risultati ottenuti con studi RM tradizionali in questo distretto non sono stati particolarmente significativi, né superiori a quelli forniti da altre indagini non invasive e soprattutto meno costose. Da qui la costante e faticosa ricerca delle tecniche più adatte per ottenere una vera e propria *angiografia con Risonanza Magnetica* [1, 15, 37, 53, 63, 83], metodica che ha trovato nei vasi del collo uno dei primi campi di applicazione, sia per il grande interesse clinico, sia per motivi di ordine pratico: a questo livello non esistono infatti organi in movimento oltre ai vasi e il flusso nelle arterie e nelle vene ha direzione costante.

Due sono le tecniche attualmente utilizzate negli studi angio-RM: le tecniche cosiddette a *contrasto di fase* e quelle fondate sui fenomeni del *tempo di volo* [16, 37, 48].

Le tecniche con *contrasto di fase* sono basate sulla possibilità di costruire un'immagine angiografica compensando, del tutto o in parte, la riduzione di segnale caratteristica dei fenomeni del flusso, legata alla perdita di coerenza di fase degli spin in movimento all'interno del voxel (effetti di fase sul modulo del segnale).

Le tecniche del *tempo di volo* sfruttano invece particolari fenomeni che si realizzano sulle scansioni *spin-echo* trasversali al maggior asse del vaso: la perdita di segnale da flusso rapido (*high velocity signal loss*), e l'incremento paradossale di segnale da flusso (*enhancement paradossale o flow related enhancement*) [15, 21]. Quest'ultimo effetto, solitamente evidente nei flussi lenti e legato all'apporto di piena magnetizzazione nel volume di acquisizione, è anche alla base dell'elevato segnale dei vasi, arteriosi o venosi, ottenibile con sequenze con *eco di gradiente*.

L'impiego routinario clinico delle sequenze con *eco di gradiente* ha notevolmente migliorato la qualità dell'ima-

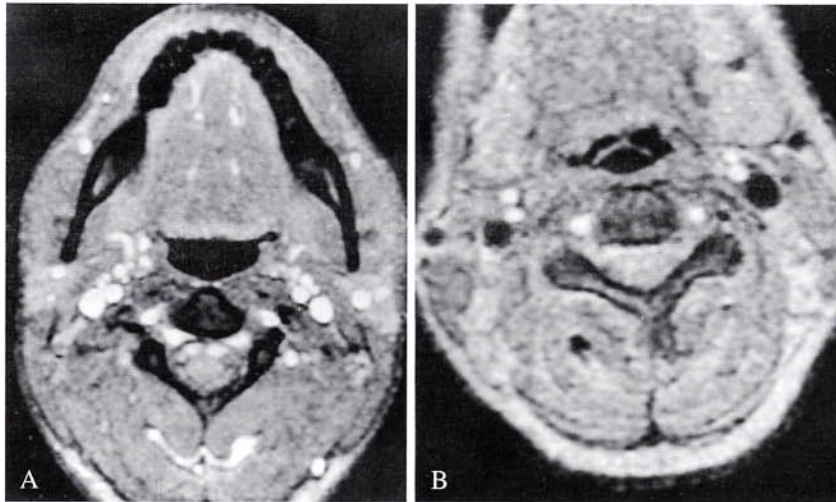


Fig. 7. — Risonanza Magnetica dei vasi epiaortici. Scansione assiale a livello di C4: sequenza gradient eco «vascolare» (tempo di ripetizione = 40 ms; tempo di eco = 10 ms; angolo di deflessione = 25°; tempo di acquisizione = 31 s). A) Il flusso nell'ambito delle velocità fisiologiche comporta iperintensità del segnale nel lume dei vasi, indipendentemente dalla sua direzione nei confronti del piano di scansione. B) Applicazione di un impulso di presaturazione a livello del confluyente dei seni venosi cerebrali: assenza del segnale nelle vene giugulari. *MRI of neck vessels. Axial scan at C4: GE "vascular" pulse sequence (pulse repetition time = 40 ms; echo delay time = 10 ms; flip angle = 25°; overall acquisition time = 31 s). A) Flow in the physiological velocity range causes high-intensity MR signal inside the vessel lumen, irrespective of orientation between inflow and acquisition slice. B) The sending in of a presaturation pulse over the cerebral venous sinuses confluent causes a "flow void phenomenon" in the jugular veins.*

ging angiografico con RM, con significativa riduzione dei tempi d'esame. Il vantaggio principale di tali sequenze è infatti nell'elevata risoluzione di contrasto esistente tra i vasi e i tessuti circostanti, in particolare se si scelgono tempi di ripetizione minori del T1 dei tessuti stazionari del collo. Inoltre, utilizzando brevi tempi di eco (7-12 ms per campi magnetici da 1,5 T), si ottiene minor perdita della coerenza di fase degli spin in movimento, che sarà poi del tutto compensata tramite l'inversione del gradiente di lettura subito prima della raccolta del segnale [19]. L'applicazione di particolari accorgimenti nella correzione di fase alle sequenze con eco di gradiente (*flow compensation*), consente di ottenere proiezioni angiografiche dei vasi con decorso parallelo al piano di sezione senza necessità della sincronizzazione cardiaca.

L'acquisizione delle immagini vascolari, con le tecniche con «contrasto di fase» o «tempo di volo», può essere effettuata con sequenze 2D o 3D [17, 18]. Nel primo caso viene acquisita una serie di singole scansioni assiali con discreto spessore (2 mm), parzialmente embricate, con bassi tempi di ripetizione e di eco.

La tecnica 3D consente invece di acquisire un intero volume comprendente tutti i vasi del collo (sul piano coronale) o quelli di un lato (sul piano sagittale), volume che viene poi successivamente suddiviso in sezioni contigue che possono raggiungere anche spessori inferiori a un millimetro pur mantenendo buon rapporto segnale/rumore.

Indipendentemente dal tipo della tecnica di acquisizione utilizzata, la ricostruzione angiografica avviene in genere attraverso l'impiego di un algoritmo dedicato, che estra-

pola da tutte le immagini ottenute solo i punti con elevata intensità del segnale (tecnica del *Maximum Intensity Projection*) [17]. Questi ultimi vengono poi sommati e proiettati su un piano definitivo, sagittale da entrambi i lati o coronale, il quale a sua volta viene ruotato per gradi secondo il piano assiale alla ricerca del miglior angolo di visualizzazione dei vasi.

Inquadramento delle malattie e rilievi strumentali

Da un punto di vista clinico, possiamo distinguere diverse evenienze che giustificano il ricorso a un'indagine strumentale sul distretto dei vasi epiaortici.

Nei pazienti con sintomi suggestivi per episodi neurologici focali, specie se ricorrenti, lo studio dei vasi del collo rappresenta il metodo di screening e di definizione della presenza e dell'entità della malattia oclusiva della carotide extra-cranica.

Nel caso di sintomatologia meno definita, può essere utile indagare tale distretto per definire l'esistenza di altri tipi di patologia, stenosante o non stenosante, congenita o acquisita, specie in presenza di fattori di rischio specifici per malattie cardiovascolari.

Altre situazioni che impongono la valutazione strumentale del distretto dei vasi epiaortici sono il rilievo di una massa laterocervicale pulsante o, viceversa, il riscontro casuale di un soffio carotideo, condizione associata solo nel 4% dei casi a stenosi emodinamicamente significative, ma responsabile di stroke, in assenza di attacchi ischemici premonitori, nel 15% dei pazienti [75].

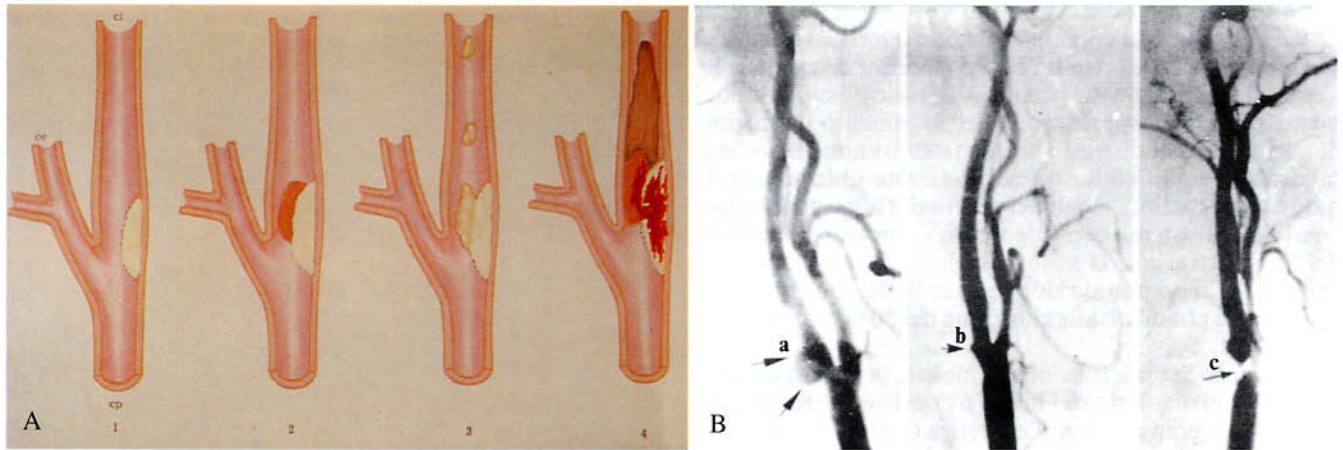


Fig. 8. — Malattia aterosclerotica a livello della biforcazione carotidea. A) Formazione dell'ateroma (1) e sue complicanze: accrescimento per apposizione trombotica (2); ateroembolia (3); emorragia subintimale con trombosi totale (4). B) Principali riscontri angiografici nell'aterosclerosi carotidea: dilatazione prestenotica del tratto prossimale della carotide interna (a); ulcerazione parietale (b); stenosi serrata (c).

Atherosclerotic disease of the carotid bifurcation. A) Genesis of the atheromatous plaque (1) and its complications: mural thickening for atherothrombotic beddings (2); atheroembolism (3); subintimal hemorrhage with thrombotic occlusion of the vessel (4). B) Frequent angiographic findings in carotid atherosclerosis: prestenotic enlargement of the proximal internal carotid artery (a); ulcerated plaque (b); tight stenosis (c).

Esiste inoltre il problema del controllo periodico delle lesioni ateromasiche anche minime sottoposte o meno a trattamento farmacologico, e il follow-up del paziente operato di disostruzione carotidea, al fine di riconoscere tempestivamente l'incidenza di complicanze peri- e post-operatorie, di restenosi precoci o la ricorrenza della malattia aterosclerotica nel segmento operato [11, 31, 46].

A fronte dell'estrema variabilità del dato clinico, potrebbe sembrare utile inquadrare i riscontri diagnostici secondo il criterio anatomico-patologico. Tuttavia, la sensibilità delle metodiche radiologiche, seppur molto elevata, non è tale da permettere il riconoscimento dei diversi substrati patologici evidenziabili con le tecniche microscopiche.

Può essere pertanto vantaggioso ricorrere a una classificazione concettualmente meno rigorosa, ma più aderente alla realtà dei riscontri possibili. Distinguiamo dunque, nell'ambito dei vasi epiaortici, la malattia *stenosante* e la malattia *dilatativa* [64].

Nell'ambito della prima, un ruolo fondamentale, per la sua frequenza e ricaduta clinica, spetta all'aterosclerosi della carotide extra-cranica e alle sue complicanze.

Nella patologia stenosante non aterosclerotica, distinguiamo invece: la dissezione carotidea, le compressioni «ab extrinseco» e la patologia veno-occlusiva.

Le lesioni con carattere dilatativo risultano viceversa costituite dalla patologia aneurismatica «intrinseca» (aterosclerotica, displastica, micotica) o «iatrogena» (pseudoneurismi post-chirurgici o secondari a manovre interventistiche: tromboendoarterectomia carotidea, angioplastica transluminale percutanea).

Patologia stenosante aterosclerotica

Sotto questa definizione, si comprendono tre distinte condizioni anatomico-funzionali: la completa occlusione di un vaso principale (carotide comune; carotide interna; ar-

teria vertebrale, meno frequentemente); la stenosi arteriosa, associata o meno a riduzione apprezzabile del flusso distrettuale; la placca ulcerata, intesa tanto come minimo difetto intimale, non stenosante, che come marcata irregolarità del profilo di una lesione emodinamicamente significativa (fig. 8).

L'occlusione completa a livello di una lesione aterosclerotica avanzata può essere sintomatica o più spesso clinicamente silente. Sensibilmente diversa sul piano clinico e fisiopatologico è la condizione di ostruzione acuta di un segmento vascolare su base trombo-embolica o per improvviso aumento dimensionale di una lesione della parete non emodinamicamente significativa (emorragia subintimale su base displasica o in placca minima).

La prima condizione, occlusione nell'aterosclerosi inveterata, è facilmente diagnosticabile con metodiche non invasive «dirette» (in grado di percepire e visualizzare l'ostacolo) o «indirette» (basate cioè sulla dimostrazione del perturbamento funzionale associato: assenza di flusso attraverso il segmento occluso; apertura e sviluppo di vie collaterali di transito, con creazione di un circolo alternativo cui possono partecipare le arterie carotidi esterne, i rami comunicanti intra-cranici del sistema carotideo controlaterale, il circolo vertebro-basilare).

Da notare che, viceversa, l'occlusione acuta su «vaso sano», in paziente non aterosclerotico, è caratterizzata da sintomatologia spesso drammatica e, dal punto di vista emodinamico, da caduta critica della pressione di perfusione distrettuale, con creazione di vistoso gradiente pressorio tra lume prestenotico e prima porzione di arteria «riabilitata» distalmente all'ostacolo. Mancando spesso un valido circolo collaterale in atteggiamento di compenso emodinamico, il recupero funzionale in questi casi è legato all'esistenza della favorevole disposizione anatomica della rete vascolare preterminale e terminale e implica il corretto e tempestivo intervento diagnostico e terapeutico.

Le *stenosi non occlusive* di un vaso cerebro-afferente principale (carotide comune, carotide interna, vertebrale) possono dividersi, sotto il profilo emodinamico, nelle lesioni riducenti il flusso (stenosi «significative») e lesioni non associate ad apprezzabile perturbamento del regime di perfusione del distretto a valle (stenosi non «emodinamicamente significative»), caratterizzate unicamente da modiche alterazioni locali dei profili di flusso endovascolare [4]. Nel sistema carotideo, non si apprezza riduzione del flusso attraverso la sezione del lume finché l'area della camera di flusso non sia ridotta al 25% del suo valore iniziale (corrispondente alla riduzione del 50% circa del diametro) [22, 56].

Dal punto di vista funzionale, inoltre, la stenosi estrema (90-95% del diametro del lume) e l'occlusione totale praticamente si equivalgono: l'esistenza di gradienti pressori fra vasi extra e intracranici comporta l'apertura delle stesse vie collaterali di flusso. Nelle stenosi, tuttavia, esiste comunque un flusso, seppur minimo, attraverso la sezione ristretta: il suo riconoscimento e la dimostrazione delle sue peculiari caratteristiche nel tratto immediatamente pre-, intra- e post-stenotico costituiscono la prerogativa essenziale e il vantaggio intrinseco di alcune metodiche di diagnostica non invasiva (duplex-scanner, sistemi eco color-Doppler) nei confronti delle tradizionali tecniche angiografiche. La ricaduta in termini prognostici di tale orientamento è importante: è noto infatti che la carotide occlusa, a distanza di alcune ore dall'evento, non risulta più operabile [42, 67].

Le *stenosi subcritiche* (non emodinamicamente significative) non possono viceversa essere riconosciute con metodiche «indirette» [31]. Anche in quest'ambito, lo studio morfologico accurato della parete vascolare e la dimostrazione di minimi fenomeni distrettuali di turbolenza, indice di alterazione del normale modello di flusso laminare, costituiscono alcune fra le nuove possibilità offerte dalle recenti metodiche di imaging per la diagnosi preclinica delle condizioni a «rischio».

Fra queste, l'alterazione più frequente e significativa è costituita dalla *placca ateromasi* [3, 6, 28, 40, 67, 71]. La lesione elementare è rappresentata dalla stria lipidica semplice, che evolve tipicamente in placca fibrosa, costituita da connettivo fibrillare poco vascularizzato e rare fibre elastiche. Per fenomeni degenerativo-involutivi all'interno della placca, l'ateroma può andare incontro a complicazioni: frequentemente si verificano deposizioni calciche, associate o meno a rottura di vasellini neoformati, con sanguinamento intralesionale (placca «mista»). L'emorragia subintimale può comportare talvolta accrescimento improvviso della lesione, fino alla trombosi del vaso o, più spesso, ulcerazione endoteliale con disseminazione microembolica (fig. 8A).

Il ruolo della *diagnostica con ultrasuoni* nel campo della patologia stenotante dei vasi epiaortici è attualmente ben definito e riveste importanza fondamentale. L'indagine ecotomografica bidimensionale (B-mode) consente di valutare la morfologia del vaso nel suo complesso (calibro, decorso) e l'aspetto ecostrutturale della parete vascolare, nonché il profilo della superficie endoluminale. Con scansioni longitudinali o tangenziali alla lesione, opportuna-

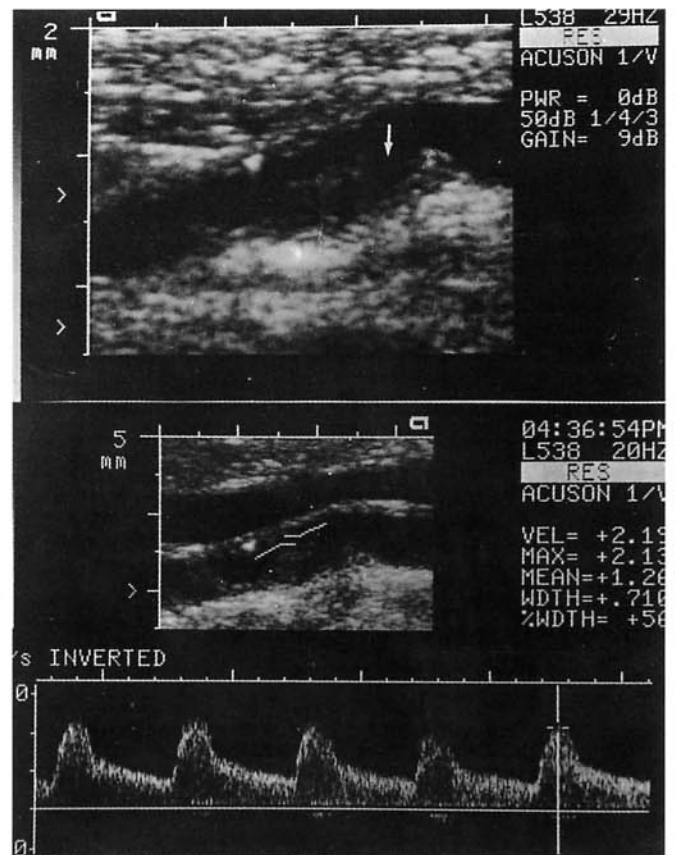


Fig. 9. — Ecotomografia ad alta risoluzione in tempo reale della carotide interna: scansione sagittale obliqua. In alto, nicchia ulcerosa in placca «soft» minimamente inhomogenea. L'acquisizione dello spettro Doppler relativo (in basso) dimostra la non emodinamicità della lesione. *High-resolution real-time B-mode US of the internal carotid artery: slanting longitudinal scan. Top: ulcerated intimal defect in a slightly inhomogeneous soft plaque. The relative Doppler frequency spectrum (bottom) suggests non-hemodynamic significance of the mural lesion.*

mente orientate, è possibile stabilirne l'estensione e l'aspetto della superficie; la valutazione quantitativa dell'ateroma (spessore, grado della stenosi endoluminale) si effettua invece sulle scansioni assiali, con esatta determinazione del profilo della camera di flusso.

Si definisce *ispessimento intimale* la presenza di una separazione maggiore di 0,5 mm tra la linea interna e esterna degli echi della parete arteriosa, con aumento di luminosità degli echi interni diffuso a tutta la parete o a gran parte di essa. Per *placca* si intende il rilievo di un'area focale con ecogenicità varia, in rapporto di continuità con la parete, sporgente all'interno del lume. L'*occlusione* è invece caratterizzata dalla presenza di materiale non strutturato all'interno del lume, tipicamente con bassa ecogenicità, associata a rilievo di ridotta pulsatilità assiale del vaso. Può essere presente una pulsazione longitudinale paradossale nella sede immediatamente prossimale all'ostruzione. Patognomica è l'assenza del flusso all'esame Doppler, anche se la specificità del segno non può considerarsi assoluta risultando talvolta impossibile discriminare segnali Doppler con piccola ampiezza (turbolenza a

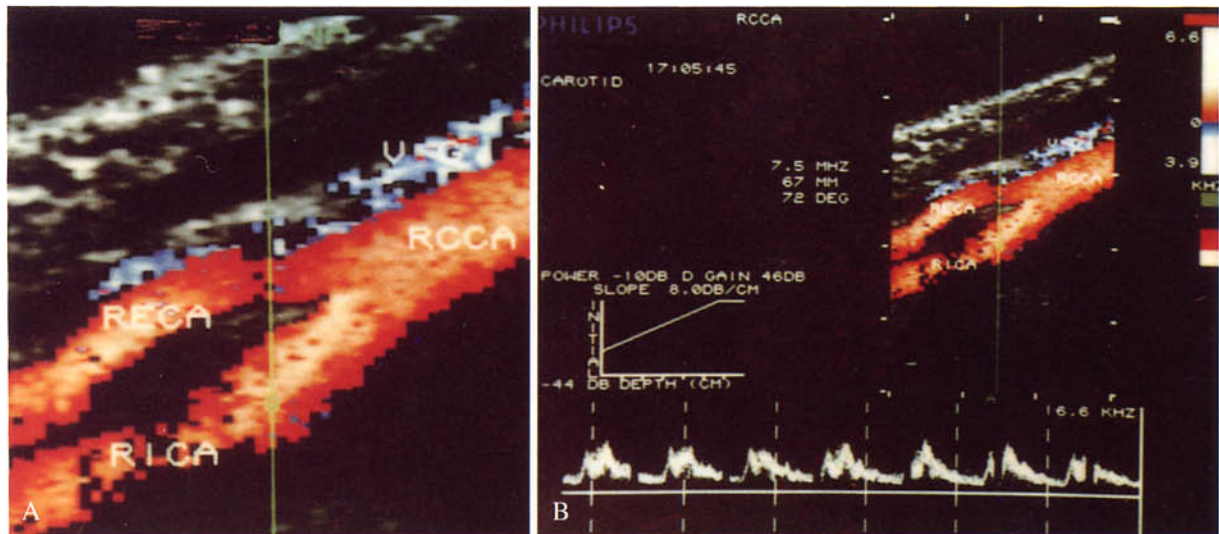


Fig. 10. — Eco-color-Doppler di malattia aterosclerotica carotidea: lesione emodinamicamente significativa della carotide interna di destra (RICA), confermata dall'analisi spettrale Doppler; alterazioni marginali della carotide esterna omolaterale (RECA). *Color flow mapping of carotid atherosclerotic disease: hemodynamically significant plaque in the right internal carotid artery (RICA), as confirmed by Doppler spectral analysis; minimal mural lesions in the ipsilateral external carotid artery (RECA).*

basso flusso) dal rumore di fondo dello strumento [10]. Le placche possono essere caratterizzate sia in base al loro spessore (espresso in millimetri o come stenosi percentuale rispetto al lume totale del vaso), che in base alle caratteristiche della superficie (profilo intimale) o della ecostruttura. Si distinguono placche a profilo regolare o lievemente, moderatamente, severamente irregolare; lesioni ateromasiche con ecogenicità minore, uguale o maggiore a quella della parete arteriosa; ecostruttura di tipo omogeneo, o, viceversa, regolarmente o irregolarmente inomogeneo [71].

Si definisce placca «a rischio» o placca complicata o placca instabile, una lesione caratterizzata da irregolarità del profilo intimale, suggestiva per ulcerazione, e vistose inomogeneità strutturali, con vari gradi di ecogenicità [79] (fig. 9). L'improvviso aumento volumetrico della placca è verosimilmente in rapporto con emorragia subintimale: l'aspetto ecografico è di lesione irregolarmente ipoecogena, con margini convessi [6, 29]. Viceversa, il rilievo di aree iperecogene nel contesto della placca, associate con attenuazione acustica posteriore che può impedire il riconoscimento della parete, suggerisce la presenza di depositi fibrocalcifici, orientativi per placche non recenti o, quanto meno, nella fase di stabilizzazione [28, 67].

Il contributo del complemento *Doppler* all'immagine in B-mode, sia nella forma *analogica* (tracciati velocimetrici, generalmente associati ad analisi spettrale delle frequenze) sia sotto forma di *mappa colorimetrica* di flusso sull'intero campo di vista, risulta generalmente significativo nella conferma dei dati morfologici, specie per quanto riguarda l'ipotesi di emodinamicità della lesione osservata (fig. 10), e talvolta dirimente in talune situazioni limite: rilievo di minimi gradi di turbolenza in corrispondenza di una placca presumibilmente ulcerata; valutazione della stenosi critica; diagnosi di occlusione (fig. 11). In particolare, risulta più con-

veniente, quando disponibile, acquisire per prima l'informazione panoramica mediante color-Doppler. Si identificano su queste immagini i vasi, la direzione del flusso e l'eventuale presenza di inversioni patologiche o di alterazioni nella modulazione cromatica [55]. Sulle aree sospette di disturbo emodinamico, si posiziona quindi il volume campione per l'acquisizione di uno spettro Doppler analogico.

L'accuratezza della metodica duplex, in termini di sensibilità e specificità, risulta molto elevata, disponendo di strumenti di ultima generazione e di operatori esperti. Il grado di concordanza con l'angiografia, per le stenosi da 30 a 90-95%, oscilla nelle diverse casistiche fra 87% e 96% [5, 14, 44, 76, 86]. Il riconoscimento dell'occlusione presenta discreto margine di errore (sensibilità = 74%) [7, 22], recentemente superato dall'introduzione delle metodiche eco color-Doppler, in grado di discriminare le occlusioni complete dalle stenosi serrate con accuratezza del 99,8% [33, 76].

Per quanto riguarda la diagnosi di emorragia subintimale, l'ultrasonografia mostra elevata sensibilità (91-96%), ma bassa specificità (38-88%) [71, 79], presentando tuttavia accuratezza diagnostica globale maggiore di quella della angiografia (42%) [29]. Anche nei confronti del riconoscimento delle ulcerazioni superficiali, le metodiche ultrasonografiche di ultima generazione, e in particolare l'uso del color-Doppler, consentono di riconoscere stenosi minime associate a lievi irregolarità della parete (aspetto «a mosaico»), con accuratezza dell'89-90% contro 54-59% dell'angiografia [48, 60, 69].

Il mancato rilievo diretto della componente strutturale calcica e gli effetti di mascheramento prodotti da questa sulla parete vascolare sottostante, rappresentano tuttavia uno dei limiti fondamentali nella esplorazione con ultrasuoni del sistema cardiovascolare. La dimostrazione, l'entità, la sede e la distribuzione delle calcificazioni parietali costituiscono elementi diagnostici fondamentali nella va-

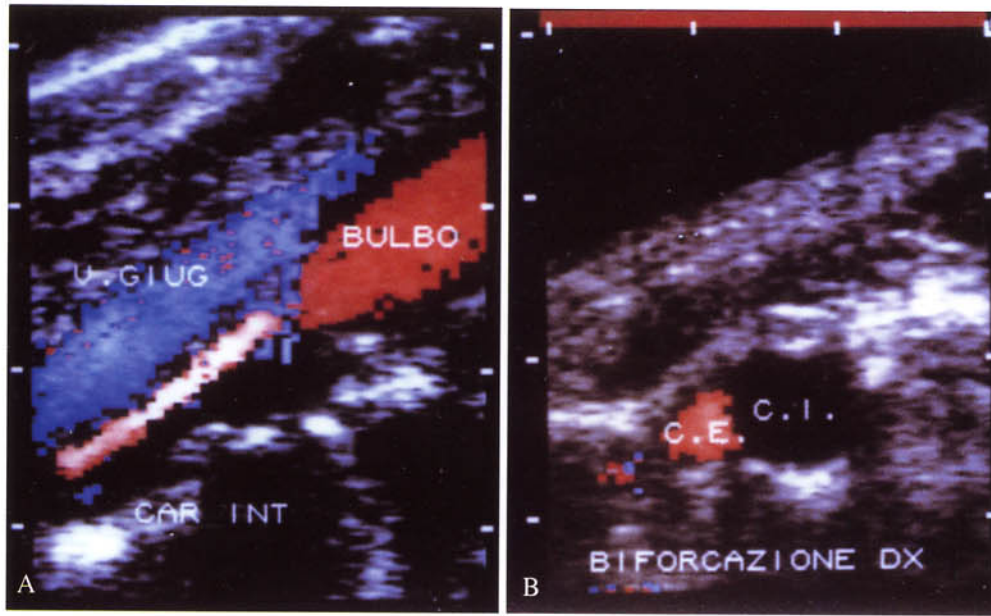


Fig. 11. — A, B) Eco color-Doppler longitudinale e assiale della biforcazione carotidea destra: occlusione della carotide interna.

A, B) *Longitudinal and axial color flow mapping of the right carotid bifurcation: evidence of internal carotid artery occlusion.*

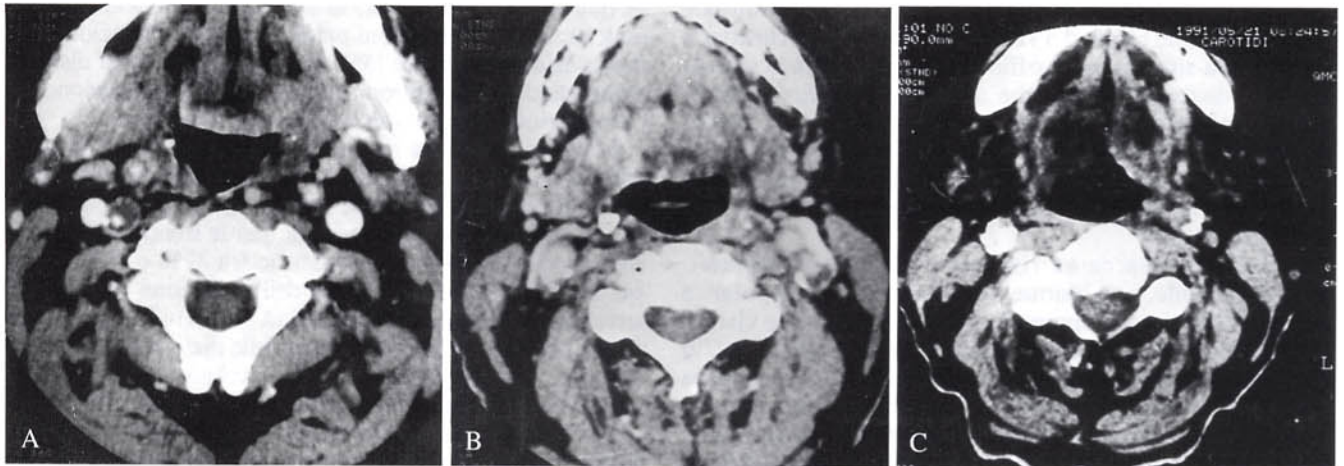


Fig. 12. — Tomografia Computerizzata del collo con mezzo di contrasto endovena. A) Placca «soft» ipodensa, con disposizione anulare a livello dell'arteria carotide interna destra: in posizione eccentrica il lume vasale, opacizzato dal mezzo di contrasto; B) Placca mista disomogenea a livello della biforcazione carotidea sinistra. C) Tomografia Computerizzata, senza mdc: placche fibrocalciche («hard») in entrambe le carotidi comuni. *Enhanced CT of the neck. A) Soft hypodense ring plaque of the right internal carotid artery: eccentric disposal of the vessel lumen, opacified by the contrast medium; B) Mixed inhomogeneous atheroma at the left carotid bifurcation. C) CT of the neck without contrast medium: direct detection of "hard" plaques in both common carotid arteries.*

lutazione di alcune malattie arteriose: basti pensare al classico segno della dislocazione delle calcificazioni intimali nella diagnosi di dissezione su vaso ateromasico; all'esatta definizione della parete esterna di una lesione aneurismatica; alla dimostrazione di trombi endoluminali calcificati, segno di ostruzione vascolare cronica.

Da ricordare infine le due fondamentali limitazioni dell'indagine ecografica in questa sede: elevata operatore-dipendenza, che influisce sia sulla qualità sia sulla ripeti-

bilità dei risultati e condizioni di non perfetta esplorabilità del distretto in esame, su base sia congenita (conformazione del collo, posizione alta della biforcazione) sia acquisita (bendaggi, cicatrici, tortuosità vascolari).

L'esame con *Tomografia Computerizzata* presenta elevata sensibilità e specificità nel rilievo e nella caratterizzazione delle placche ateromasiche, in rapporto alla possibilità di uno studio panoramico comparativo e ripetibile,

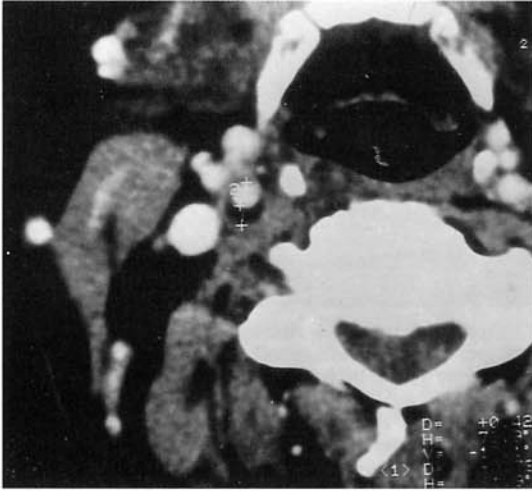


Fig. 13. — Tomografia Computerizzata del collo con mdc per via endovenosa: misurazione del grado di stenosi percentuale attraverso il rapporto tra il diametro totale del vaso e quello del lume residuo (2). *Enhanced CT of the neck: evaluation of stenosis percent rate by comparing the width of the free vessel lumen (2) with the axial diameter of the total vessel.*

su sezioni assiali contigue, delle pareti vascolari e delle loro alterazioni morfologiche e strutturali: le placche vengono facilmente distinte, in base alla loro composizione, in fibrolipidiche e/o microemorragiche (ipodense o «soft»), sclerocalciche (iperdense o «hard»), o miste [13, 25, 26, 49, 64] (fig. 12).

Nel primo caso, alla TC mostrano caratteristica attenuazione dei valori densitometrici, differenziandosi nettamente sia dalla parete del vaso dotata di vascolarizzazione intrinseca, sia dal lume libero, opacizzato dal mdc; la presenza di calcio, invece, si apprezza in rapporto a marcata iperdensità, sempre comunque ben distinguibile da quella del lume vasale opacizzato. Questi caratteri densitometrici coesistono in varia misura nelle placche miste. La TC consente di valutare agevolmente la disposizione circonferenziale della placca (anulare, «a castone», eccentrica) e la sua estensione longitudinale: in questo possono risultare utili le ricostruzioni oblique, condotte lungo un piano ideale che passa per l'origine delle carotidi interna e esterna; la qualità e la significatività di tali immagini sono soddisfacenti, in considerazione del fatto che le acquisizioni dei singoli strati avvengono con spessori sottili e in modo contiguo [51].

Altro elemento utile nello studio TC della patologia stenotante aterosclerotica dei vasi del collo è il poter valutare la superficie endoluminale della placca, ben delineata all'interfaccia con il lume opacizzato dal mdc [13, 49, 70]. Questa risulta liscia e regolare nei casi di placca omogeneamente fibro-calcica (placca stabile), mentre negli ateroscleromi con prevalente composizione fibrolipidica o misti si possono talvolta dimostrare piccole ulcerazioni superficiali, possibile punto di partenza di microemboli: la nicchia ulcerosa appare come irregolarità del profilo endoluminale, all'interno della quale si insinua il mdc (immagine di *plus*) [25, 66].

La concordanza della TC con la metodica ecotomografica nello studio della placca aterosclerotica varia significativamente a seconda delle dimensioni, della sede, della distribuzione endoluminale dell'ateroma, nonché della sua struttura [25, 70]. La sensibilità del rilievo ecografico nell'ispessimento intimale diffuso con distribuzione lineare e negli ateroscleromi minimamente stenotanti risulta la più elevata in assoluto, per i valori di risoluzione spaziale (alcuni decimi di millimetro) ottenibili con trasduttori dedicati su lesioni con medio-bassa ecogenicità, con minima o assente componente calcica, visualizzabili con buona geometria, specie se collocate sulla parete posteriore del vaso.

L'indicazione alla TC si pone invece nel caso di placche con ecostruttura iperecogena inomogenea con prevalente sviluppo anteriore o tangenziale nei confronti della direzione di propagazione del fascio di ultrasuoni o qualora si voglia valutare in dettaglio la componente molle, recente, di ateroscleromi stabilizzati fibrocalcifici nei pazienti con episodi di microembolizzazione cerebrale ripetuta. In questi casi, a fronte della superiorità della TC nei confronti dell'ecografia nel rilievo morfologico, fa riscontro la sempre elevata sensibilità del modulo Doppler, *analogico o color*, nel riconoscimento delle variazioni di flusso associate: la concordanza fra l'aspetto TC della placca e le rispettive modificazioni emodinamiche nei rilievi Doppler e color-Doppler appare elevata: 98% [64].

Particolarmente importante è infine la possibilità dell'accurata e affidabile misurazione del grado di stenosi endoluminale: mediante la funzione *Region of Interest (ROI)* può essere valutato il rapporto tra diametro globale del vaso e lume residuo, o, viceversa, tra area totale del lume e camera di flusso [12, 64] (fig. 13). Limitato è invece l'apporto della TC nello studio della patologia delle arterie vertebrali, peraltro meno frequentemente interessate da aterosclerosi, in relazione alle piccole dimensioni di questi vasi e ai loro stretti rapporti, nel tratto cervicale, con la struttura ossea dei processi trasversi. Il reperto di lesioni a tale livello è del tutto occasionale.

L'imaging con *Risonanza Magnetica*, per limiti di risoluzione spaziale, non consente la fine valutazione morfologica e strutturale della placca aterosclerotica (fig. 14). Occasionalmente, in presenza di importanti fenomeni emorragici intralesionali, il sangue può essere visualizzato su scansioni spin-echo T1-dipendenti in relazione alla presenza del mdc paramagnetico. Tale rilievo può divenire significativo e patognomonico nella diagnosi di dissezione [27, 54]. Non esiste peraltro generalmente l'indicazione allo studio dell'aterosclerosi carotidea con la metodica RM tradizionale, la quale in questo distretto, nonostante la caratteristica multiplanarietà, mostra anche limiti «proiettivi», risultando difficile, e spesso del tutto casuale, la visualizzazione longitudinale con buona geometria delle biforcazioni carotidiche (fig. 15).

L'angio-RM, viceversa, ha raggiunto oggi un livello tecnico-qualitativo tale da consentire la rappresentazione sufficientemente accurata dell'asse carotideo [16, 17, 35, 48, 52, 83]. Tramite lo studio del flusso, si possono valutare il decorso anatomico dei vasi e il profilo delle pareti e, con criteri analoghi a quelli della angiografia tradizionale, determinare la misura del grado di stenosi vasale.

Relativamente a quest'ultimo parametro, esistono tut-

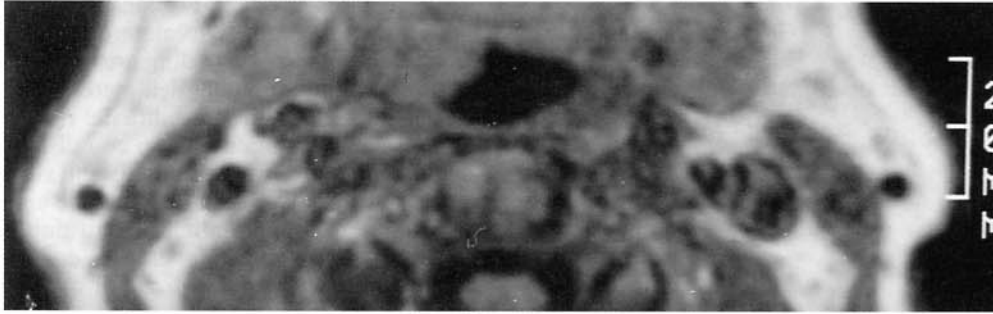


Fig. 14. — Risonanza Magnetica del collo: sequenza spin-eco T1-dipendente (tempo di ripetizione = 500 ms; tempo di eco = 30 ms), scansione assiale multislice. Piccole aree di iperintensità endoluminale a livello di entrambe le carotidi e della vena giugulare sinistra (enhancement paradossoso?) con incerta definizione spaziale della parete e del lume vero.

MRI of the neck: T1-weighted SE pulse sequence (pulse repetition time = 500 ms; echo delay time = 30 ms), multislice axial scan. Thinly inhomogeneous hyperintense areas inside both the carotid arteries and the left jugular vein (paradoxical enhancement?) with poor spatial definition of the free lumen and of the vessel wall.

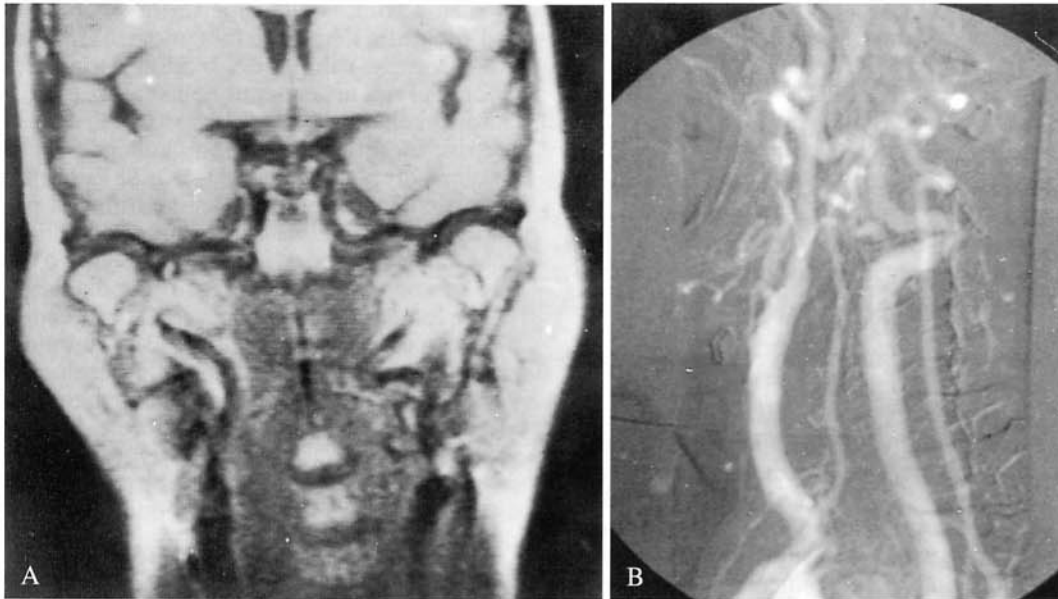


Fig. 15. — «Kinking» della carotide interna prossimale sinistra. A) Risonanza Magnetica: sequenza spin-eco T1-dipendente (tempo di ripetizione = 500 ms; tempo di eco = 30 ms), scansione coronale. B) Corrispettivo angiografico. *Kinking of the proximal left internal carotid artery. A) MRI: T1-weighted SE pulse sequence (pulse repetition time = 500 ms; echo delay time = 30 ms), coronal scan. B) Corresponding selective carotid angiography.*

tavia limiti oggettivi inerenti alle diverse tecniche di angio-RM attualmente disponibili. Le tecniche a *contrasto di fase* consentono infatti di compensare variazioni di velocità e di accelerazione degli spin all'interno del voxel (relative alla presenza di flusso laminare e di pulsatilità arteriosa: compensazioni di I e II grado), ma non riescono a correggere gli errori di fase dovuti al flusso turbolento. La presenza di vortici indurrà pertanto un caratteristico «vuoto di segnale», per fenomeni di defasamento degli spin. Analogamente, nelle tecniche di *tempo di volo*, in cui l'intensità di segnale da flusso è in relazione all'apporto di protoni non saturati (piena magnetizzazione) nel volume di acquisizione, la presenza di moti turbolenti si tradurrà nella caduta del segnale, tanto maggiore quanto più

elevato è lo spessore dello strato e più lungo il tempo di eco.

Pertanto, se in condizioni fisiologiche la visualizzazione dell'asse carotideo extra-cranico con angio-RM è attualmente paragonabile a un'immagine angiografica tradizionale, in presenza di lesioni della parete che, riducendo il lume vascolare, possono indurre accelerazioni e turbolenze iuxta-parietali, la stima del grado di stenosi endoluminale non risulta attendibile, per mancata visualizzazione delle lamine periferiche di flusso, caratterizzate da moti vorticosi. Ciò porta l'angio-RM ad una certa sovrastima delle stenosi emodinamiche, in particolare delle stenosi serrate [1, 2, 52] (fig. 16). Analogamente, non risulta attendibile la diagnosi di occlusione completa, in quanto il mancato

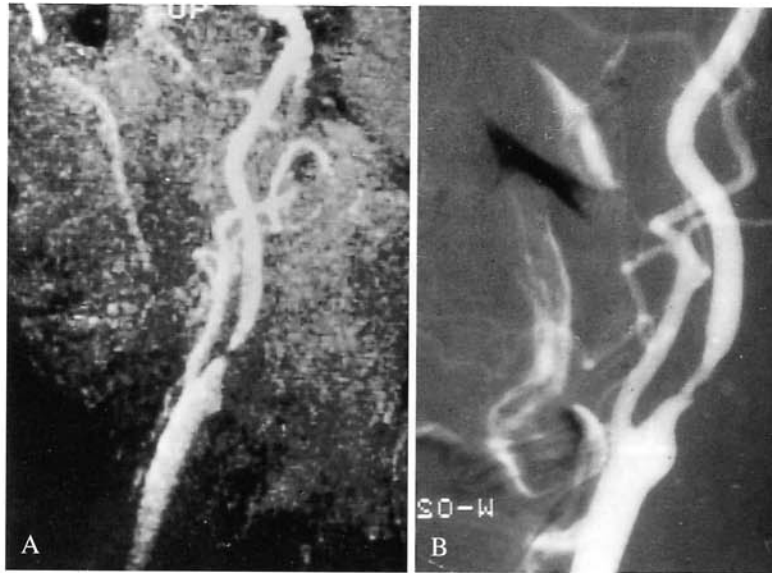


Fig. 16. — Angio-RM della biforcazione carotidea. A) Acquisizione con tecnica 3D-tempo di volo, scansione sagittale obliqua. B) Corrispondente angiografico. Evidente sovrastima del grado di stenosi endoluminale del tratto prossimale della carotide interna (per la cortesia del Dr. R. Gasparotti, Brescia).

MRI of carotid bifurcation. A) 3D TOF acquisition, slanting longitudinal projection. B) Corresponding selective carotid angiography. Plain MR overgrading of the proximal internal carotid stenosis percent rate (courtesy of Dr. R. Gasparotti, Brescia).

rilievo di flusso può essere in relazione ad un reale stop luminale, alla presenza di marcati fenomeni di turbolenza post-stenotica, o anche alla brusca inversione nella direzione del vaso (difficoltà nella visualizzazione del tratto intra-petroso e del sifone carotideo con le attuali tecniche di angio-RM disponibili) [37, 53].

Alla sovrastima relativa delle lesioni emodinamicamente significative, fa riscontro il mancato riconoscimento delle minime alterazioni del calibro vasale, per limiti di risoluzione spaziale, con conseguente sottostima dell'entità delle stenosi più lievi. Inoltre, la qualità delle immagini è strettamente legata alla valida collaborazione da parte del paziente, per evitare artefatti da movimento. L'affinamento della tecnica, reso possibile dalla disponibilità di bobine dedicate allo studio delle carotidi e dall'impiego di tempi di acquisizione sempre più brevi, dovrebbe in parte risolvere alcune fra le limitazioni descritte.

Per quanto riguarda la scelta della tecnica più adatta allo studio delle biforcazioni carotidee, vi è ormai accordo nel definire, per elevati campi magnetici, le tecniche di *tempo di volo* come preferibili, per il più elevato rapporto segnale/rumore. Rimane tuttavia aperto il problema della scelta tra acquisizione 2D o 3D [8, 17, 52]. La tecnica 2D è di rapida esecuzione, quasi totalmente priva di fenomeni di saturazione data l'acquisizione sequenziale degli strati e ha elevata sensibilità al flusso lento. Tale caratteristica è molto utile nel caso di stenosi serratissime: la possibilità di riconoscere anche minimi flussi laminari a valle della stenosi consente di escludere un'ostruzione completa, fermo restando che la mancata visualizzazione di flusso non risulta probante per quest'ultima. D'altra parte, la

tecnica 2D ha bassa risoluzione spaziale, con elevata sensibilità agli artefatti da movimento. Con la tecnica 3D, la risoluzione spaziale invece è notevole in ogni direzione (voxel isotropico). La presenza di un volume unitario di piccole dimensioni riduce gli effetti dovuti al defasamento degli spin che fluiscono con velocità diverse al suo interno: più il voxel è piccolo, tanto minore è la possibilità di incontrare velocità differenti, in particolare nelle zone con flusso turbolento a valle della stenosi. La tecnica 3D, inoltre, è preferibile per visualizzare vasi tortuosi e con orientamento trasverso [2, 53]. Per presenza di spin parzialmente saturati nel volume di acquisizione, il segnale di flusso ottenibile è peraltro meno intenso e omogeneo che nell'acquisizione bidimensionale. È stato tuttavia dimostrato del tutto recentemente [19] che l'ulteriore riduzione del tempo di eco (3-7 ms), unita all'uso di spessori di strato molto sottili, consente di visualizzare spin lenti e recuperare parte di segnale anche dagli spin turbolenti, nel caso di vortici sia fisiologici (bulbo carotideo) sia patologici (stenosi serrate).

Dagli studi pubblicati nella letteratura appare sempre migliore, con il progredire delle tecniche, la correlazione tra i dati dell'angiografia, sia essa tradizionale o con sottrazione digitale, con quelli dell'angio-RM (accuratezza del 55-70% nella diagnosi delle stenosi emodinamiche, con migliore correlazione, per le stenosi gravi nella tecnica *2D-tempo di volo*) [52]. Con tutti i suoi limiti l'angio-RM, nei confronti dell'ecografia e della TC, consente pur sempre la visualizzazione spaziale non invasiva dei vasi epiaortici, con minor dipendenza del risultato dall'operatore e con l'ulteriore vantaggio dell'adeguata rappresentazione delle arterie vertebrali e del circolo intracranico [36].

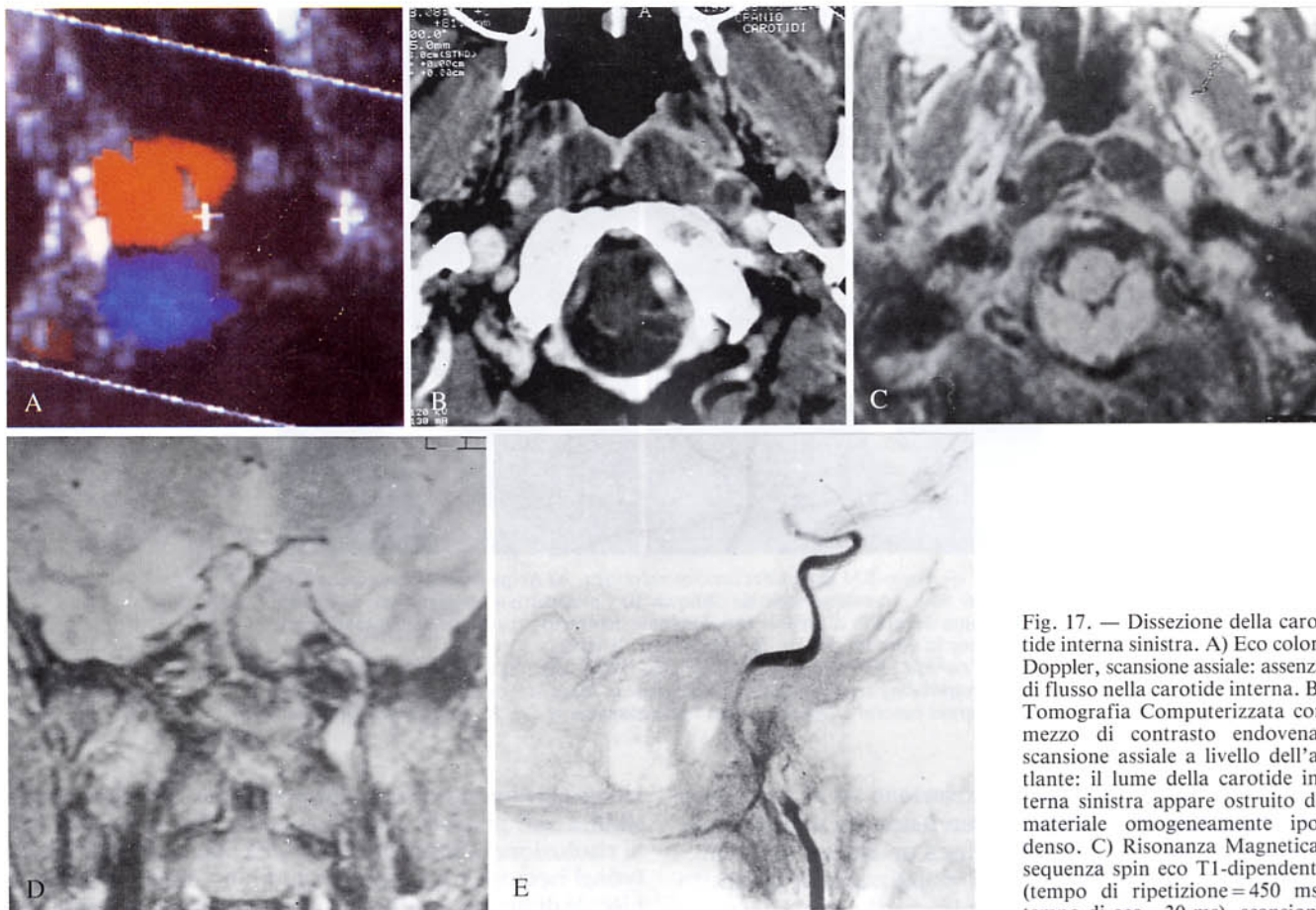


Fig. 17. — Dissezione della carotide interna sinistra. A) Eco color-Doppler, scansione assiale: assenza di flusso nella carotide interna. B) Tomografia Computerizzata con mezzo di contrasto endovena, scansione assiale a livello dell'atlante: il lume della carotide interna sinistra appare ostruito da materiale omogeneamente ipodenso. C) Risonanza Magnetica, sequenza spin eco T1-dipendente (tempo di ripetizione=450 ms; tempo di eco=30 ms), scansione

assiale. D) Risonanza Magnetica, sequenza spin-echo densità protonica-dipendente (tempo di ripetizione=1800 ms; tempo di eco=30 ms), scansione coronale. La lesione presenta netta iperintensità del segnale in entrambi i piani e i tipi di acquisizione: reperto suggestivo per ematoma intramurale nella fase subacuta. E) Corrispettivo angiografico.

Left internal carotid artery dissection. A) Color flow mapping, axial scan: no evidence of flow inside the internal carotid artery. B) Enhanced axial CT scan at the atlas body: the left carotid vessel lumen is filled up with homogeneously hypodense material. C) MRI, T1-weighted SE pulse sequence (pulse repetition time=450 ms; echo delay time=30 ms), axial scan. D) MRI, PD-SE pulse sequence (pulse repetition time=1800 ms; echo delay time=30 ms), coronal scan. The detected lesion shows typical high-intensity signal in both projections and acquisition techniques, thus suggesting subacute intramural hemorrhage. E) Corresponding selective carotid angiography.

Patologia stenosante non aterosclerotica

Dissezioni. — La patologia dissecante a livello delle carotidi riconosce spesso origine displastica, e si riscontra in soggetti giovani per lo più asintomatici. Dal punto di vista anatomopatologico, è costituita da un ematoma intramurale che, scollando la membrana elastica interna, si insinua tra l'intima e la media determinando ispessimento parietale eccentrico con profilo regolare, talora occludente, senza formazione di doppio lume come spesso è osservabile nelle dissezioni aortiche di natura aterosclerotica [56]. Tale malattia è più frequente nella carotide interna poco distalmente all'origine (C2-C3), con possibile estensione al tratto intrapetroso dell'arteria.

Per la sua sede, per l'omogenea ipoecogenicità e la scarsa evidenza del reperto, in assenza di importanti alterazioni aterosclerotiche associate, l'eco-color Doppler può avere un ruolo solo nel rilievo della lesione [6] deman-

dando il bilancio spaziale e la caratterizzazione alle altre metodiche di imaging (fig. 17).

All'esame TC diretto l'infiltrazione ematica può presentare nella fase acuta aspetto di sfumata iperdensità all'interno della parete vasale, reperto patognomonicamente di sanguinamento, o sostanziale isodensità con il lume. Nella fase subacuta, in rapporto all'evoluzione catabolica della minima raccolta ematica, il rilievo è quello di un'immagine iso-ipodensa rispetto alla parete e pertanto non sicuramente suggestiva per sanguinamento. In entrambi i casi, la somministrazione del mdc evidenzia lume progressivamente ridotto in posizione eccentrica, con ispessimento parietale consensualmente crescente. Il rilievo di tale malattia può peraltro risultare difficoltoso per l'eventuale presenza di artefatti generati dalle strutture ossee della base cranica e non riveste comunque caratteri di specificità.

Nella fase subacuta la RM può viceversa essere considerata la metodica d'elezione (a partire dal 7°-8° giorno):

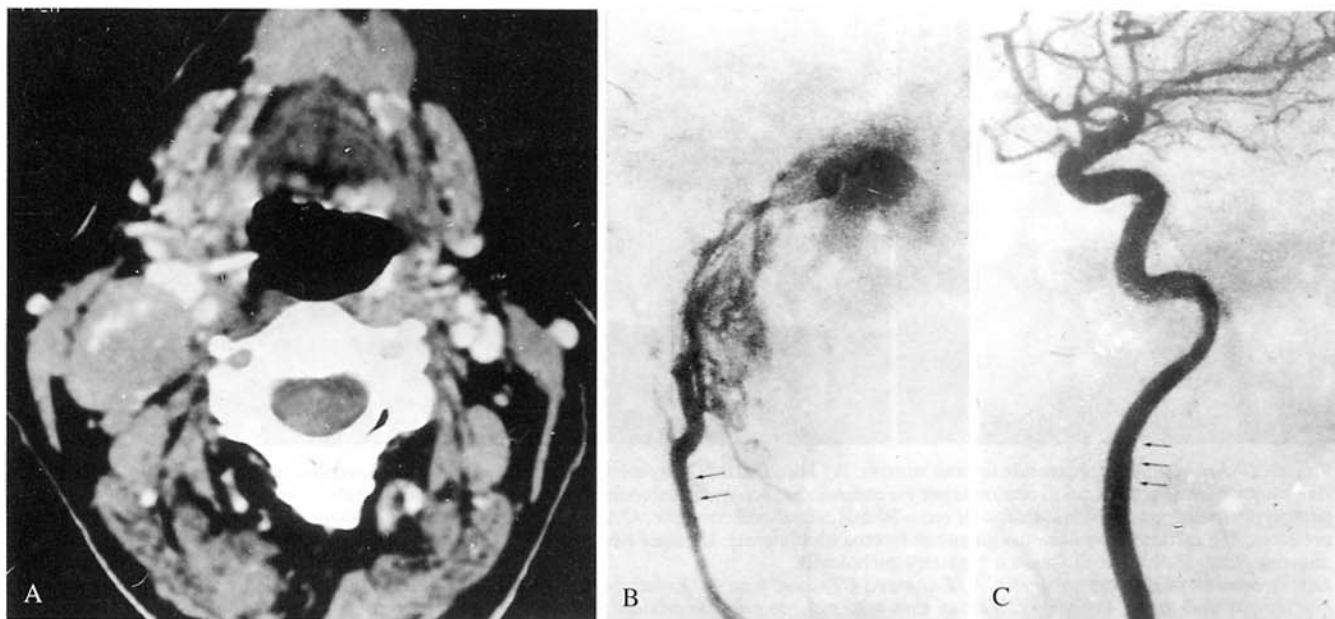


Fig. 18. — Esempificazioni di compressione «ab extrinseco». A) Tomografia Computerizzata con mdc per via endovenosa: voluminosa tumefazione linfonodale nella sede latero-cervicale destra profonda che disloca anteriormente il fascio vascolare del collo. B, C) Angiografia per cateterismo selettivo della carotide comune (altro caso): impronta «ab extrinseco» sul tratto extra-cranico della carotide interna.

Examples of extrinsic vascular compression. A) Enhanced CT: a large lymphadenopathic mass belonging to the right deep cervical lymphatic chain displaces the neck vascular bundle forward. B, C) Selective common carotid angiography (different case): evidence of extrinsic smooth notch on the extracranial segment of the internal carotid artery.

l'ematoma appare, nelle sequenze spin echo T1 e T2 dipendenti, come un'area semilunare intraparietale con elevato segnale, in rapporto alla presenza, in questa fase, di metaemoglobina libera, dotata di attività paramagnetica [27]. Le sequenze spin echo presentano, nel caso specifico, miglior contrasto tra segnale dell'ematoma e quello del lume libero rispetto alle sequenze ad *eco di gradiente* nelle quali, infatti, sia il sangue fluente sia la raccolta ematica intramurale hanno identica iperintensità di segnale, con il rischio di falsi negativi. Esiste tuttavia anche il problema dei falsi positivi nelle immagini spin echo: aspetto simile a quello della dissezione può essere visto nelle scansioni d'entrata delle immagini acquisite con tecnica *multislice* sui piani assiali [54]. A tale proposito depongono per la dissezione l'aumento del diametro del vaso, il mantenimento del reperto in altri piani di studio, nelle scansioni contigue o nelle acquisizioni con tempi di ripetizione e di eco diversi. Tale patologia può essere infine esclusa o confermata utilizzando impulsi di presaturazione che minimizzano gli effetti da flusso.

All'angiografia tradizionale o digitale, si possono presentare tre quadri relativamente tipici, anche se non probanti: esteso restringimento del lume con profilo regolare (*string sign* degli autori anglosassoni); occlusione progressiva del vaso in direzione craniale per estremo rallentamento del flusso; aspetto pseudoaneurismatico per slaminamento sottoavventiziale [9]. La metodica consente inoltre il bilancio spaziale completo mostrando anche l'eventuale coinvolgimento intrapetroso, con possibilità di valutare il flusso residuo e le modalità della perfusione cerebrale.

Compressioni ab-extrinseco. — Molteplici condizioni patologiche possono determinare interessamento «ab extrinseco» dei vasi del collo: tumefazioni linfoadenopatiche, processi espansivi con partenza dal glomo carotideo, dalla parotide, dalla rinofaringe, dai piani fasciali e muscolari, dal rachide e da tumori endorachidei con importante componente extracraniale (neurinomi). Anche la patologia vascolare intrinseca può determinare situazioni compressive sui vasi limitrofi (voluminosi aneurismi carotidei; ematomi post-chirurgici). Le conseguenze più comuni sono rappresentate dalla dislocazione, dalla compressione e, raramente, dall'infiltrazione del vaso, reperto peraltro osservabile quasi esclusivamente a livello venoso.

L'angiografia dimostra solamente la componente vascolare, senza evidenziare nella gran parte dei casi il momento causale (fig. 18). Le indagini ecografiche rilevano la lesione, ne definiscono i caratteri di emodinamicità, talvolta possono risultare utili per la caratterizzazione (linfoadenopatie, tumori glomici e aneurismi carotidei), ma, per il limitato campo di vista, non riescono spesso a effettuare il completo bilancio spaziale. Quest'ultimo è affidato alla TC e, per la sua multiplanarietà, agli studi con RM tradizionale. Tali metodiche consentono talvolta, con elevato grado di attendibilità, anche la diagnosi di natura della lesione in causa.

Patologia veno-occlusiva. — La trombosi giugulare si evidenzia con facilità all'esame ecotomografico per alcuni aspetti peculiari: mancata compressibilità del vaso, insensibilità alla manovra di Valsalva e incostante rilievo di materiale ipoecogeno astrutturato all'interno del lume. Ov-

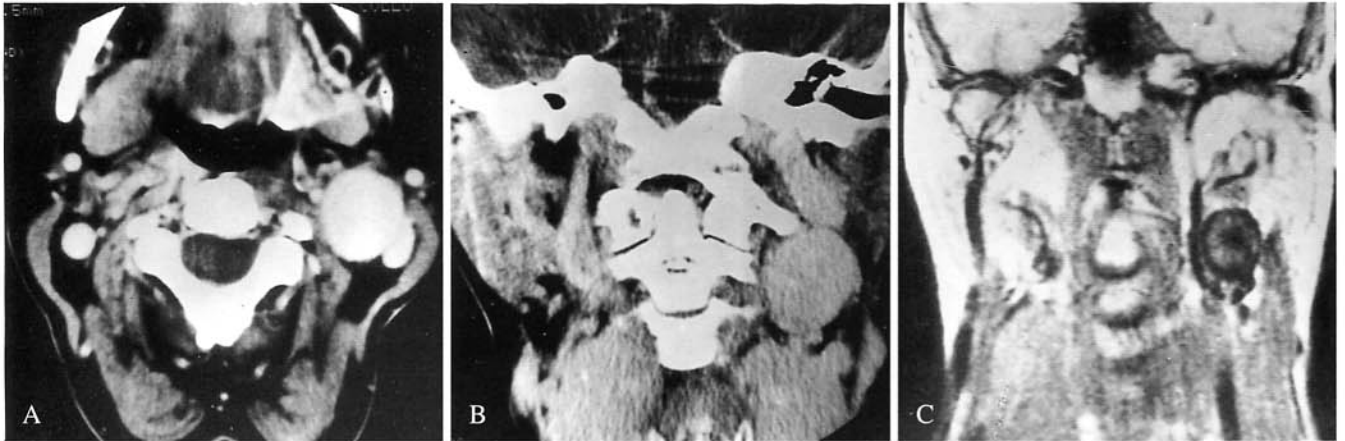


Fig. 19. — Aneurisma della carotide interna sinistra. A) Tomografia Computerizzata con mdc per via endovenosa: scansione assiale. B) Tomografia Computerizzata con mezzo di contrasto per via endovenosa: scansione coronale diretta. C) Risonanza Magnetica: sequenza spin-echo T1-dipendente (tempo di ripetizione = 450 ms; tempo di eco = 30 ms), scansione coronale. Ottima visualizzazione della lesione all'esame TC: è evidente la compressione «ab extrinseco» sulla vena giugulare interna omolaterale. L'esame RM evidenzia alterazione aspecifica del segnale all'interno della sacca aneurismatica, indicativa di flusso a carattere turbolento.

Left internal carotid artery aneurysm. A) Enhanced CT: axial scan. B) Enhanced CT: direct coronal scan. C) MRI: T1-weighted SE pulse sequence (pulse repetition time = 450 ms, echo delay time = 30 ms), coronal projection. Easy and accurate detection of the lesion on CT scans: evidence of extrinsic compression on the ipsilateral internal jugular vein. MRI shows aspecific inhomogeneous low-intensity signal inside the aneurysmatic lumen, suggestive of turbulent flow.

viamente i reperti Doppler analogici e color mostrano tipica assenza del flusso.

La TC con mdc per via endovenosa evidenzia un vaso dilatato, con lume caratteristicamente ipodenso e con accentuazione parietale. È sempre agevole riconoscere l'estensione dell'occlusione trombotica, anche nel caso di interessamento distale a livello del tronco venoso anonimo, zona di difficile accesso ecografico. La TC permette quindi con facilità di escludere l'esistenza di una compressione vasale «ab extrinseco» nella sede cervico-mediastinica.

Il rilievo RM di questa malattia è del tutto occasionale (iperintensità di segnale endoluminale, peraltro mal distinguibile dai rallentamenti patologici) e non giustifica in genere un esame dedicato.

Patologia dilatativa. — In quest'ambito si comprendono sia le lesioni aneurismatiche primitive (malformative, displastiche, aterosclerotiche, post-infettive e post-traumatiche) (fig. 19), sia quelle iatrogene, secondarie a manovre strumentali intravascolari (cateterismi, angioplastica) o esiti di un intervento di disostruzione carotidea: pseudoaneurismi ed ematomi post-chirurgici [57].

Sulla base dell'obiettività clinica di tumefazione pulsante nella sede latero-cervicale, associata o meno al rilievo di soffio e di eventuali segni di ischemia cerebrale, la metodica di screening è ancora l'ecotomografia, che in maniera non invasiva fornisce il rilievo e la diagnosi di natura della lesione indirizzando l'iter diagnostico verso l'eventuale angiografia pre-operatoria. Il complemento Doppler costituisce in quest'ambito un ausilio diagnostico essenziale nel discriminare le diverse forme: la lesione aneurismatica, fusiforme o sacciforme, da cedimento in genere eccentrico delle tuniche arteriose, determina caratteristico rallenta-

mento del flusso, associato a presenza di vortici e/o di reverse a livello delle lamine periferiche. Il rilievo di turbolenza nei tracciati Doppler-analogici, così come l'identificazione, al color-Doppler, del lume vero e dei suoi rapporti geometrici con la componente parietale strutturata e con le apposizioni trombotiche recenti, consentono la valutazione morfologica della lesione, del disturbo emodinamico associato, del suo rischio di rottura o di evoluzione.

Nel caso di pseudo-aneurisma (fig. 20), la porzione ectasica presenta spesso un breve tramite di comunicazione col lume vero del vaso; a livello del colletto si possono evidenziare con il Doppler tracciati con elevatissima velocità e all'interno della sacca il caratteristico movimento di *va e viene*, rilevabile nel modulo-colore come continue inversioni sisto-diastoliche della codifica cromatica. L'ematoma perivascolare non mostra invece alcun tracciato Doppler intrinseco: piccoli segnali non strutturati possono essere secondari a pulsazione trasmessa dalle pareti del vaso e l'eco-color evidenzia tipicamente un «mosaico» di sfumature cromatiche con bassa intensità, tanto più evanescente quanto più ci si allontana dal vaso. La metodica eco-Doppler, tuttavia, per il limitato campo di vista, spesso non riesce a effettuare un adeguato bilancio spaziale delle lesioni aneurismatiche, specie se voluminose. L'indicazione angiografica è, nella maggior parte dei casi, assoluta. Quest'ultima metodica, peraltro, pur consentendo una precisa valutazione dimensionale, visualizza unicamente la porzione pervia del lume, non rilevando direttamente né le pareti della sacca aneurismatica né la presenza e l'entità di eventuali apposizioni trombotiche, facilmente identificabili con le metodiche di imaging diretto.

La TC, condotta con strato sottile e con tecnica di somministrazione del mdc «a bolo», dimostra tutte le com-

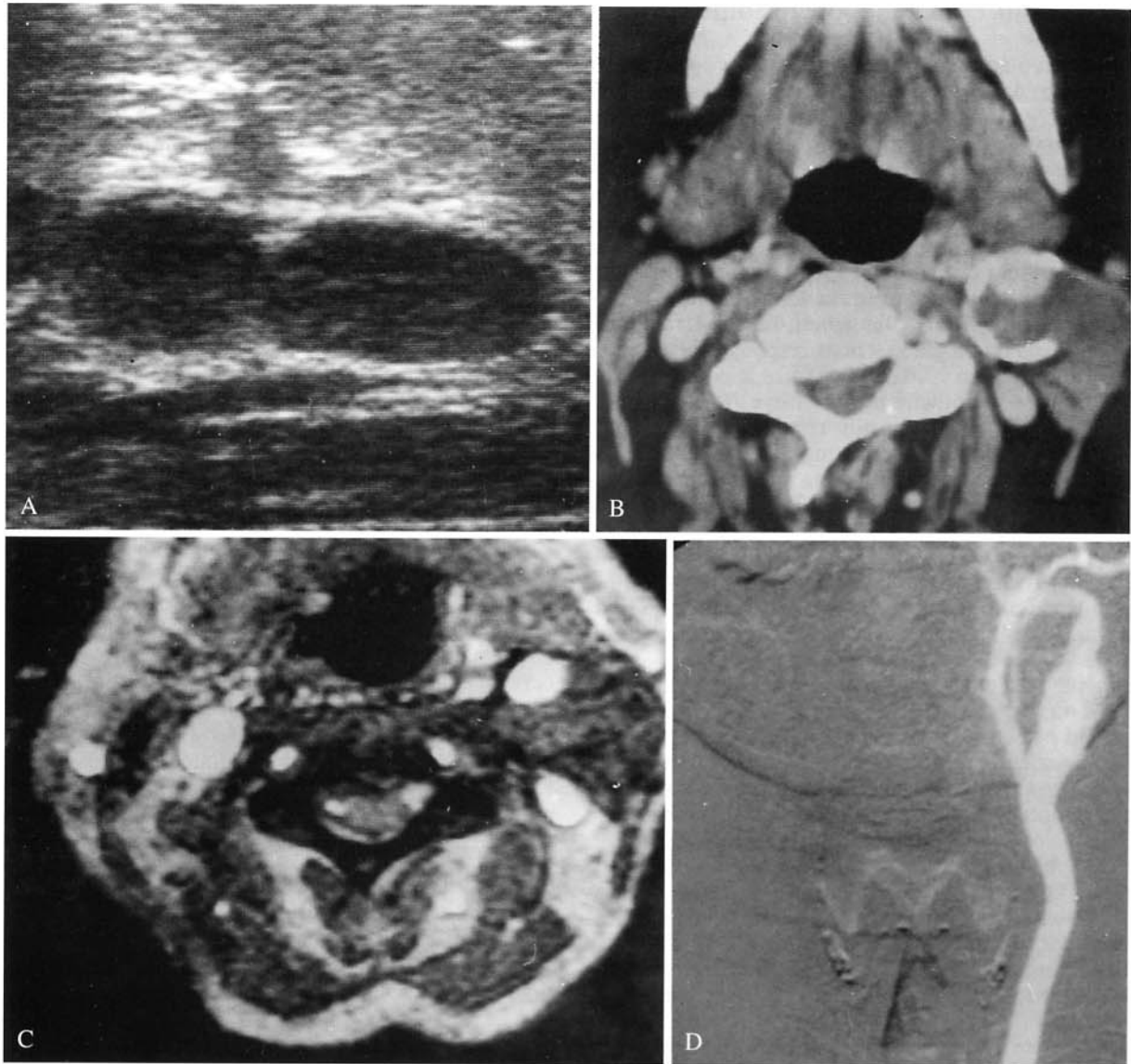


Fig. 20. — Pseudoaneurisma post-chirurgico in intervento di disostruzione carotidea sinistra. A) Aspetto ecotomografico nella scansione assiale. B) Tomografia Computerizzata con mdc per via endovenosa. C) Risonanza Magnetica: sequenza Gradient Eco T1-dipendente (tempo di ripetizione = 280 ms; tempo di eco = 20 ms; angolo di deflessione = 70°), scansione assiale. D) Angiografia digitale per cateterismo selettivo della arteria carotide comune. L'immagine TC appare la più informativa nel rilievo e nel bilancio spaziale della lesione nonché nell'analisi delle sue componenti strutturali: calcificazioni parietali, sede e dimensioni del lume vero, punto di cedimento della parete e componente trombotica associata.

Postoperative pseudoaneurysm consequent to thromboendarterectomy of the left carotid bifurcation. A) B-mode US, axial scan. B) Enhanced CT. C) MRI: T1-weighted GE pulse sequence (pulse repetition time = 280 ms, echo delay time = 20 ms, flip angle = 70°), axial projection. D) Selective digital carotid angiography. CT scan exhibits the highest accuracy in detection and spatial definition of the lesion; it also allows structural analysis of the different anatomical components: intramural calcifications, width and topography of the free vessel lumen, site of wall disruption and associated thrombotic component.

ponenti dell'aneurisma: lume, pareti, apposizioni trombotiche, entità e distribuzione delle calcificazioni endoparietali, consentendo inoltre un valido bilancio spaziale e la corretta valutazione dei rapporti con le strutture circostanti [64, 70]. Il ruolo della RM nella patologia dilatativa dei vasi del collo è complementare alle valutazioni ecografiche o TC. L'imaging con RM tradizionale consente

la visualizzazione multiplanare della lesione; nel caso di stravasi emorragici, inoltre, la metodica risulta parimenti sensibile e specifica, dimostrando la presenza e la distribuzione dell'ematoma e valutandone l'evoluzione nel tempo in relazione alle variazioni dell'intensità del segnale relative alla presenza e alla concentrazione di sostanze paramagnetiche.

Considerazioni critiche e conclusioni

Il progressivo ampliarsi delle competenze degli operatori radiologi, la capillare diffusione dei sistemi eco-Doppler e TC e i risultati di numerosi studi multicentrici hanno dimostrato l'affidabilità di queste due metodiche nel rilievo e nella valutazione della patologia cerebrovascolare, influenzando in misura sensibile protocolli diagnostici convalidati dalla consuetudine [23, 33, 72, 77]. Ciò si è verificato in particolar modo nell'ultimo decennio, se si considera che solo nel 1982 l'angiografia a sottrazione digitale per via intravenosa veniva ritenuta la metodica più «informativa» sulla genesi, la localizzazione e l'estensione della patologia vascolare responsabile di stroke trombo-embolico, nei confronti di tutte le combinazioni possibili di altre metodiche non invasive [80].

Attualmente l'angiografia non riveste più un definito ruolo nella fase di screening della malattia cerebro-vascolare e, relativamente all'esplorazione della carotide extracranica, tale metodica non trova indicazioni se non nella fase immediatamente pre-chirurgica, per definire con accuratezza la situazione emodinamica del circolo intracranico [74], evidenziare la presenza di lesioni distali associate che possano compromettere l'efficacia della rivascolarizzazione [46], studiare l'arco aortico nel suo complesso [9, 78].

Solamente in alcuni centri ove la sperimentazione con angio-RM ha raggiunto sufficienti gradi di affidabilità diagnostica, in presenza di studi eco-Doppler correttamente eseguiti su pazienti esplorabili, eventualmente integrati da valutazioni con esame TC dedicato, l'imaging con angiografia tradizionale può non risultare indispensabile per la programmazione chirurgica [23, 31, 33, 72, 77].

Ciò comporta necessariamente l'aumento della confidenza da parte del clinico con rappresentazioni per immagini «non tipiche», estendendo d'altra parte le indicazioni chirurgiche a pazienti con impossibilità ad effettuare lo studio contrastografico con mdc iodato (intolleranza al mdc, paraproteinemie, cardiopatie, nefropatie o epatopatie gravi).

Quanto detto, fermi restando i limiti attuali delle metodiche angio-RM, che tendono a sovrastimare le stenosi serrate e a sottostimare le stenosi minime.

Nella fase di screening, pertanto, l'eco-Doppler rimane attualmente metodica irrinunciabile, sensibile, specifica, poco costosa, ben tollerata e del tutto priva di rischi: essa fornisce un orientamento diagnostico e terapeutico al medico curante evitando al paziente indagini più complesse o trattamenti non indicati [32]. La situazione clinica nella quale l'eco-Doppler è particolarmente utile è rappresentata dall'attacco ischemico reversibile. In quest'ambito, l'obiettivo primario consiste nel differenziare le situazioni ad «alto rischio» di stroke da quelle a rischio limitato. Episodi neurologici focali ad alto rischio sono quelli carotidei (territorio anteriore) che tendono a ripetersi e nei quali sia rilevabile strumentalmente una malattia apprezzabile dei vasi epiaortici o una cardiopatia potenzialmente emboligena.

Nei casi di difficile accesso ecografico o in presenza di valutazioni non del tutto attendibili, il complemento con esame TC dedicato si rende spesso necessario per dirimere

il quesito diagnostico e superare i limiti intrinseci alla metodica ecografica. La metodica TC, inoltre, è caratterizzata da minore operatore-dipendenza rispetto all'ecotomografia e consente la valutazione panoramica e bilaterale degli assi carotidei, anche se limitata alla visione per piani assiali, e il bilancio spaziale completo della lesione; permette generalmente di definire la composizione dell'arteroma e fornisce una accurata e attendibile valutazione quantitativa del grado di stenosi endoluminale.

Il ruolo della Risonanza Magnetica, come ricordato, risulta solitamente complementare: la presenza di sanguinamento endoparietale subacuto può essere talvolta riconosciuta con esame tradizionale su scansioni spin-echo T1-dipendenti.

Sulla base di queste considerazioni, può essere proposto un protocollo diagnostico standard che, alla luce delle diverse evenienze patologiche riscontrabili in questo distretto, risponda in linea di massima all'esigenza di un iter clinico-strumentale logico, sensibile e specifico, attuabile, almeno ai primi livelli, nei centri non superspecialistici.

Indagine di prima istanza nella patologia dei vasi epiaortici è l'ecotomografia ad alta risoluzione associata, quando possibile, a modulo Doppler pulsato e/o valutazione di una mappa del flusso color-Doppler. L'acquisizione e l'interpretazione di tracciati Doppler spettrali si configura viceversa come momento diagnostico essenziale in presenza di sintomatologia neurologica focale, specie se ricorrente, o quando all'indagine ecotomografica sia stata comunque evidenziata una lesione, della quale risulti importante valutare la componente funzionale [definizione dei caratteri emodinamici di una stenosi, del grado di turbolenza endoaneurismatica, della riduzione di velocità associata a decorso anomalo (kinking, coiling, varianti costituzionali), dello stato delle resistenze del letto vascolare a valle]. Il complemento Doppler costituisce inoltre uno dei criteri più affidabili nella definizione ecografica della «placca a rischio», lesione di interesse chirurgico anche in assenza di significativo perturbamento del regime di flusso.

Pertanto, a fronte del rilievo ecografico di *lesioni di modica entità*, specie se monolaterali, nei pazienti pauciasintomatici e/o in assenza di importanti fattori di rischio cardio-vascolare, non risulta in genere giustificato il ricorso a metodiche di imaging più complesse. Controlli ecotomografici periodici sono anche indicati nel follow-up del paziente in trattamento farmacologico specifico, negli operati di disostruzione carotidea, nei cardiopatici fibrillanti, nelle sindromi a bassa gittata, negli ipertesi e negli arteriopatici polidistrettuali.

Il riscontro invece di *patologia emodinamicamente significativa* (stenosi, compressioni «ab extrinseco», stati pre-trombotici o pre-occlusivi, dilatazioni aneurismatiche, tortuosità a breve raggio), richiede una valutazione diagnostico-strumentale puntuale e accurata, tesa a definire l'indicazione ed i tempi dell'eventuale trattamento chirurgico. Parallelamente al «rilievo» e al «riconoscimento di natura» della lesione, spesso già possibili all'indagine ultrasonografica, diviene essenziale effettuare un preciso «bilancio spaziale», intendendo con questo non solo la definizione dell'estensione prossimale e distale della patolo-

gia, ma anche l'eventuale interessamento plurifocale o di distretti non visualizzabili ecograficamente; le condizioni circolatorie «a monte» e «a valle» dell'ostacolo; il grado e l'entità del coinvolgimento parietale e l'eventuale interessamento delle strutture perivasali compartimentali. A complemento dell'indagine ecografica viene solitamente programmato lo studio TC ad alta risoluzione con mdc della regione cervicale, che consente, in virtù della visione panoramica e comparativa, la valutazione più accurata, sul piano assiale, dei rapporti spaziali della lesione. In casi particolari (stretto rapporto di contiguità con le strutture della base cranica, lesioni con prevalente sviluppo longitudinale, emorragia), può essere posta indicazione ad uno studio RM tradizionale, complementare o alternativo alla TC.

La visualizzazione multiplanare, unitamente alla valutazione del segnale di flusso su sequenze dedicate, risulta in molti casi conclusiva: l'integrazione di due o più metodiche di imaging non invasive consente talvolta in quest'ambito di by-passare lo studio angiografico preoperatorio [23, 77] e chiude l'iter diagnostico nei casi in cui non si pone indicazione chirurgica [50].

Sensibilmente diverso il protocollo adottato nel paziente aterosclerotico portatore di *placca a rischio*. A fronte del riscontro ecotomografico di lesione parietale francamente ulcerata, o di fini irregolarità intimali evidenziate sui traccati Doppler spettrali o su immagini eco-color nei pazienti con sintomatologia neurologica specifica, esiste tuttora un largo consenso clinico verso il trattamento chirurgico della lesione, indipendentemente dalla sua emodinamicità (profilassi della microembolizzazione cerebrale). Risulta ancora valido in questi casi il ricorso diretto ad uno studio angiografico panoramico, generalmente per via digitale arteriosa, che comprenda l'arco aortico, l'intero distretto epiaortico e il circolo intracerebrale, con l'obiettivo primario di evidenziare una plurifocalità («tandem lesions») o una malattia cardiovascolare prossimale o distale che

possa pregiudicare il successo della rivascolarizzazione carotidea [11, 46, 74].

L'indicazione allo studio TC può essere posta in alcuni casi specifici, prima dell'angiografia, per superare i limiti di definizione morfologica e strutturale di lesioni ecograficamente accertate ma non completamente valutabili, irregolarmente inhomogenee e/o parzialmente calciche (placca mista instabile). La RM tradizionale non fornisce solitamente alcun apporto significativo nello studio della placca carotidea. L'angio RM, in quest'ambito diagnostico, presenta tuttora limiti di sensibilità e di accuratezza che non ne possono giustificare un ruolo alternativo alle indagini angiografiche tradizionali.

Rimane infine da considerare il problema della *sintomatologia non appropriata* al tipo e al grado delle lesioni evidenziate al preliminare esame ecotomografico del distretto epiaortico. Si comprendono in quest'ambito pazienti con episodi neurologici tipici, non tipici o intricati (attacchi ischemici misti), con funzione emoreologica alterata (stati trombofilici) ed indici di funzionalità cardiaca nei limiti.

A fronte di un rilievo sostanzialmente negativo per lesioni a rischio emodinamico e/o microembolico nei segmenti esplorabili ecograficamente, le potenzialità dello studio angio RM del distretto cervico-encefalico appaiono estremamente interessanti: visualizzazione bilaterale e comparativa del circolo extra ed intra-cranico; possibilità di selezionare, con opportuni impulsi di presaturazione, la componente vascolare presumibilmente coinvolta; ricostruzioni secondo i piani più appropriati e le incidenze più favorevoli; possibilità di completare l'esame con l'indagine RM tradizionale della regione del collo e dell'encefalo, alla ricerca di eventuali segni di compromissione parenchimale su base ipossica (studi di diffusione), ischemica (valutazione dell'integrità della barriera emato-encefalica) o emorragica.

Bibliografia

- Ackerman RH, Candia MR: Assessment of carotid artery stenosis by MR-angiography. Commentary. AJNR 13: 1005-1008, 1992.
- Anderson D, Saloner M, Lee J e Coll: Assessment of carotid artery stenosis by MR-angiography: comparison with X-ray angiography and color-coded Doppler ultrasound. AJNR 13: 989-1003, 1992.
- Belloni G: Angioplasty of carotid arteries. Rays 15: 281-299, 1990.
- Blackshear WN, Phillips DJ, Chicos PM: Carotid artery velocity patterns in normal and stenotic vessels. Stroke 1: 67, 1980.
- Blasberg DJ: Duplex sonography for carotid artery disease: an accurate technique. AJNR 2: 609-614, 1982.
- Bluth EI, Kay D, Merritt CRB e Coll: Sonographic characterization of carotid plaque: detection of hemorrhage. AJR 7: 311-315, 1986.
- Borstein NM, Beloev ZG, Norris JW: The limitations of diagnosis of carotid occlusion by Doppler ultrasound. Ann Surg 207: 315-317, 1988.
- Bozzi M, Anzalone N, Triulzi F e Coll: Correlazione fra angiografia per cateterismo arterioso, 3D-TOF angio-RM e Doppler nella valutazione della biforcazione carotidea. Neuroradiologia 1992: 109-114. Ed Del Centauro, Udine, 1992.
- Bradac GB: La diagnostica angiografica dell'ictus cerebrale. Riv Neuro-radiol 1: 265-274, 1988.
- Burns PN, Jafee CC: Quantitative flow measurements with Doppler US: techniques, accuracy and limitations. Radiol Clin North Am 23: 641-657, 1985.
- Callow AD: Recurrent stenosis after carotid endarterectomy. Arch Surg 117: 1082, 1982.
- Caputo N, Chiurulla C, Signorini E: Studio TC delle biforcazioni carotidiche. Rivista di Neuroradiologia 2: 105-112, 1989.
- Caputo N, Chiurulla C, Ricci S e Coll: Studio delle biforcazioni carotidiche extra-craniche. Correlazione dei risultati TC ed angiografici con i reperti operatori. Riv Neuro-radiol 4: 61-63, 1991.
- Cardullo PA, Cutler BS: Weeler HB e Coll: Accuracy of duplex-scanning in the detection of carotid artery disease. Br J 8: 181-186, 1984.
- Carriero A, Delli Pizzi C, Tartaro A e Coll: Magnetic Resonance Angiography of epiaortic vessels. Rays 15: 269-279, 1990.
- Carriero A, Palumbo L, Salute L e Coll: Angiografia a Risonanza Magnetica dei vasi del collo: tecnica ed anatomia. Radiol Med 80: 213-218, 1990.
- Carriero A, Cuozzo G, Di Giandomenico E e Coll: Angiografia a Risonanza Magnetica dei vasi del collo: ottimizzazione dell'imaging. Radiol Med 80: 424-427, 1990.
- Carriero A, Salute L, Toppetti A e Coll: Confronto angiografia a Risonanza Magnetica-angiografia digitale dei vasi epiaortici. Radiol Med 81: 781-786, 1991.
- Carriero A, Bonetti F, Palumbo L e Coll: Angio-RM della biforcazione carotidea: TE 7 ms versus TE 12 ms. Neuroradiologia 1992: 103-107. Ed. Del Centauro, Udine, 1992.
- Clark WH, Hatten HP: Non invasive screening of extra-cranial carotid disease: duplex sonography with angiographic correlation. AJNR 2: 443-447, 1981.
- Colagrande S, Sberna F, Meli S e Coll: Tomografia a Risonanza Magnetica. Elementi di tecnica e metodologia di studio. USES, Firenze, 1988.
- Comerota AJ, Cranley JJ, Cook SE: Real time B-mode Imaging in diagnosis of cerebro-vascular disease. Surgery 89: 718, 1981.
- Crew JR, Dean M, Johnson JM e Coll: Carotid surgery without angiography. Am J Surg 148: 217-229, 1984.
- Crowley RJ, von Behren PL, Couvillon LA e Coll: Optimized ultrasound imaging catheters for use in the vascular system. Int J Card Imag 4: 145-151, 1989.
- Culebras A, Leeson MD e Coll: Computed Tomographic evaluation of cervical carotid plaque complications. Stroke 16: 425-431, 1988.
- Culebras A, Magana R, Cacayorin E: Computed Tomography of the cervical carotid artery: significance of the lucent defect. Stroke 19: 723-727, 1988.
- Dal Pozzo G, Mascacchi M, Cellerini M e Coll: Role of MR Imaging in the diagnosis of dissection of the internal carotid artery. Neuroradiologia Padova, 127-130. Ed. Del Centauro, Udine, 1992.

- 28) De Fabritiis A, Scondotto G, Guastarobba A e Coll: Ecotomografia ad alta risoluzione in real time nello studio della placca carotidea in rapporto alla clinica. *Ultrasuonodiagnostica* 6(Suppl): 5-13, 1985.
- 29) Edwards JH, Kricheff I, Gorstein F e Coll: Atherosclerotic subintimal hematoma of the carotid artery. *Radiology* 133: 123, 1979.
- 30) Edwards MSB, Hoffman HJ: Cerebral vascular disease in children and adolescent. *Current Neuros Pract* 2: 747, 1989.
- 31) Eikelboom BC: OPG, Duplex-Scanning and DSA in selecting patients for carotid surgery. In: "Digital subtraction angiography in clinical practice". Philips Medical Systems, 1986.
- 32) Farber R, Bromer M, Anderson D e Coll: B-mode real time ultrasonic carotid imaging: impact on decision making and prediction of surgical findings. *Neurology* 34: 541-544, 1984.
- 33) Flanagan DP, Schuler JJ, Vogel M e Coll: The role of carotid duplex-scanning in surgical decision making. *J Vasc Surg* 2: 15-25, 1985.
- 34) Garraway WM, Whisnant JP, Furlan AJ e Coll: The declining incidence of stroke. *New Engl J Med* 300: 449-453, 1979.
- 35) Gasparotti R, Orlandini A e Coll: Studio preliminare del circolo cerebrale e dei vasi del collo con angiografia tridimensionale a Risonanza Magnetica. *Riv Neuroradiol* 2: 241-254, 1989.
- 36) Gasparotti R, Maroldi R, Gualandi GF e Coll: Angio-RM nello studio delle carotidi al collo e degli aneurismi endocranici. *Neuroradiologia* 1991: 277-284, 1991.
- 37) Gasparotti R, Gualandi GF, Bonetti M: L'angiografia a RM nello studio del circolo cerebrale. *Riv Neuroradiol* 5: 309-329, 1992.
- 38) Grant EG, Wong V, Tenler F e Coll: Cerebrovascular Ultrasound Imaging. *Radiol Clin North Am* 26: 1111-1130, 1988.
- 39) Grant EG, Tessler FN, Perulla RR: Color Doppler Imaging. *AJR* 152: 707-717, 1989.
- 40) Gussenhoven WJ, Essed CE, Friedman P e Coll: Intravascular echographic assessment of vessel wall characteristics: a correlation with histology. *Int J Card Imag* 4: 105-116, 1989.
- 41) Herman B, Leyten AC, van Luyk e Coll: An evaluation of risk factors for stroke in a Dutch community. *Stroke* 13: 344-349, 1982.
- 42) Hill SL, Christie A, Mc Dannald ER e Coll: Non-invasive differentiation of carotid artery occlusion from high grade stenosis. *Am Surg* 53: 84-93, 1987.
- 43) Hoffman MG, Gomes AS, Pais SO: Limitations in the interpretation of intravenous carotid digital subtraction angiography. *AJR* 142-161, 1984.
- 44) Jacobs NM, Grant EG, Schellinger D e Coll: Duplex carotid sonography: criteria for stenosis, accuracy and pitfalls. *Radiology* 154: 385-391, 1985.
- 45) Kremkau FW: *Doppler Ultrasound. Principles and instruments*. WB Saunders Ed, Philadelphia, 1990.
- 46) Ladowski JS, Webster MW, Yonas HO e Coll: Carotid endoarterectomy in patients with asymptomatic intracranial aneurysm. *Ann Surg* 200: 70-93, 1984.
- 47) Langlois YE, Roederer GO, Chan A: Evaluating carotid artery disease: the concordance between pulsed Doppler spectrum analysis and angiography. *Ultrasound Med Biol* 9: 51-63, 1983.
- 48) Lanzer P, Yoganathan AP: *Vascular Imaging by color-Doppler and Magnetic Resonance*. Springer-Verlag, Berlin, 1991.
- 49) Leeson MD, Cacayorin E e Coll: Atheromatous extra-cranial carotid arteries: CT evaluation correlated with arteriography and pathologic examination. *Radiology* 156: 397-402, 1985.
- 50) Lefemine AA, Broach J, Wooley TW: Comparison of arteriography and non-invasive techniques for the diagnosis of carotid artery disease: a statistical analysis of 140 patients. *The American Surgeon* 52: 526-531, 1986.
- 51) Leonardi M, Lavaroni A, D'Agostini S e Coll: Vascular analysis of carotid bifurcations: angiography and CT. *Neuroradiologia Pavese*, 75-82. Ed. Del Centauro, Udine, 1992.
- 52) Litt AW, Eidelmann EM, Pinto RS: Diagnosis of carotid artery stenosis: comparison of 2D-TOF MR angiography with contrast angiography in 50 patients. *AJNR* 12: 149-154, 1991.
- 53) Masaryk TJ, Modic MT e Coll: Intracranial circulation: preliminary clinical results with three-dimensional (volume) MR-angiography. *Radiology* 171: 793-799, 1989.
- 54) Mascacchi M, Fonda C e Coll: Sequenze SE e GRE a confronto nello studio con RM della dissecazione della arteria carotide interna. *Riv Neuroradiol* 4:323-330, 1991.
- 55) Middleton WD, Dennis Foley W, Lawson TL: Flow reversal in the normal carotid bifurcation: color-Doppler flow imaging analysis. *Radiology*, 167: 207-210, 1988.-
- 56) Millikan CH: The pathogenesis of transit focal cerebral ischemia. *Circulation* 32: 438-450, 1965.
- 57) Mosca S, Pozzilli P, Barzi F e Coll: Gli aneurismi della carotide extracranica. *Eido Electa* 1: 289-297, 1990.
- 58) Moschini M, Rollo M: Neck vessels anatomy by combined imaging procedures and Doppler US. *Rays* 15: 173-191, 1991.
- 59) Nuzzaci G, Bertini D, Righi D e Coll: Il problema della esplorazione non invasiva della carotide extracranica: considerazioni critiche sulla base della nostra esperienza. *Florence J Surg* 3: 59-68, 1985.
- 60) O'Donnel TF jr, Erdoes L, Mackey WC: Correlation of B-mode Ultrasound Imaging and arteriography with pathological findings at carotid endoarterectomy. *Arch Surg* 120: 443, 1985.
- 61) O'Leary DH, Nolen J, Ricotta JJ e Coll: Carotid bifurcation disease: prediction of ulceration with B-mode ultrasound. *Radiology* 162: 523-535, 1987.
- 62) Pandian NG, Kreis A, Brockway B e Coll: *Ultrasound angiography: real-time two-dimensional, intraluminal ultrasound imaging of blood vessels*. *Am J Card* 62: 493-494, 1988.
- 63) Pavone P: Low-field MR angiography images carotid arteries. *Diagnostic Imaging International* 36-40, 1992.
- 64) Pellicano G, Bartolozzi A, Angeli M e Coll: Studio TC dei vasi del collo. *Neuroradiologia* 1991: 233-237. Ed. Del Centauro, Udine, 1991.
- 65) Pellicano G, Colagrande S, Bartolozzi A e Coll: Neck vessels: comparative imaging. *Neuroradiologia* 33(Suppl): 112, 1991.
- 66) Pellicano G, Bartolozzi A, Angeli M e Coll: TC delle biforcazioni carotidiche. Studio multicentrico. *Neuroradiologia*, 245-252. Ed. Del Centauro, Udine 1992.
- 67) Persson AV, Robichaux WT, Silverman M: The natural history of carotid plaque development. *Arch Surg* 118: 1048-1052, 1983.
- 68) Phillips DJ, Greene FM, Langlois YE e Coll: Flow velocity patterns in the carotid bifurcation of young, presumed normal subjects. *Ultrasound Med Biol* 9: 39-49, 1983.
- 69) Rabbia C, De Lucchi R, Cirillo R: *Eco-Doppler vascolare*. Ed Minerva Med, Torino, 1991.
- 70) Rabbia C: Combined diagnostic imaging and Doppler US in carotid artery disease. *Rays* 15: 192-226, 1991.
- 71) Reilly L, Lusby R, Hughes L e Coll: Carotid plaque histology using real time ultrasonography. Clinical and therapeutic implications. *Am J Surg* 146: 188, 1983.
- 72) Ricotta JJ, Holen J, Scheninc E e Coll: Is routine imaging necessary prior to carotid endoarterectomy? *J Vasc Surg* 1: 96, 1984.
- 73) Ricotta JJ, Bryan FA, Bond MG e Coll: Multicenter validation study of real time B-mode ultrasound, arteriography and pathologic examination. *J Vasc Surg* 6: 512-520, 1987.
- 74) Roederer GO, Langlois YE, Chan ARW e Coll: Is siphon disease important in predicting outcome of carotid endoarterectomy? *Arch Surg* 118: 1177-1181, 1983.
- 75) Roederer GO, Langlois YE, Jager KA e Coll: The natural history of carotid artery disease in asymptomatic patients with cervical bruits. *Stroke* 15: 605, 1984.
- 76) Roussel L, Steyaert L, Meevs L e Coll: Duplex sonography of the cervical carotid artery. Part II: Confrontation with arteriography. Criteria for flow restrictive stenosis. *J Belg Radiol* 71: 589-600, 1988.
- 77) Sanders R: Duplex-scanning for carotid artery disease: is angiographic confirmation required? *Am J Surg* 156: 2B-4B, 1988.
- 78) Stefani P, Gori A, Pratesi C e Coll: L'angiografia tradizionale e digitale nella insufficienza cerebro-vascolare. *Florence J Surg* 3: 69-75, 1985.
- 79) Sterpetti AV, Schultz RD, Feldhaus RJ e Coll: Ultrasonographic features of carotid plaque and the risk of subsequent neurologic deficits. *Surgery* 104: 652-660, 1988.
- 80) Strother CM, Crummy AB: Cervical arteriosclerosis. Diagnostic advances in need of a clinical answer. *Stroke* 13: 551, 1982.
- 81) Taylor DC, Strandness DE: Carotid artery duplex scanning. *JCU* 15: 635-644, 1987.
- 82) Tress BM, Davis S e Coll: Incremental dynamic Computed Tomography: practical method of imaging the carotid bifurcation. *AJNR* 7: 49-54, 1986.
- 83) Villa A, Di Guglielmo L, Martelli A e Coll: Studio tridimensionale ad alta risoluzione dei vasi del collo e del circolo intra-cranico con angiografia a Risonanza Magnetica. *Radiol Med* 81: 771-780, 1991.
- 84) Weinfeld FD. The national survey of stroke. *Stroke (Suppl 12)*: 1-56, 1981.
- 85) Wolf PA, Kannel WB, Verter J: Current status of risk factors for stroke. *Neurol Clin North Am* 1: 317-353, 1983.
- 86) Wolverson MK, Heiberg E, Sundaram M e Coll: Carotid atherosclerosis: high resolution real time sonography correlated with angiography. *AJR* 140: 355, 1983.
- 87) Zierler RE: Carotid artery evaluation by duplex-scanning. *Seminars Vasc Surg* 1: 9-16, 1988.
- 88) Zierler RE: Hemodynamic considerations in evaluation of arterial disease by Doppler ultrasound. In: Taylor KJW, Strandness DE (eds) "Duplex Doppler Ultrasound". Churchill-Livingstone, New York, 1990.
- 89) Zwiebel WJ, Strother CM, Austin CW e Coll: Comparison of ultrasound and i.v.-DSA for carotid evaluation. *Stroke* 16: 151, 1985.