



UNIVERSITÀ  
DEGLI STUDI  
FIRENZE

# FLORE

## Repository istituzionale dell'Università degli Studi di Firenze

### **Diagnosi di lesioni diffuse e focali della cavità uterina in pazienti sintomatiche.**

Questa è la Versione finale referata (Post print/Accepted manuscript) della seguente pubblicazione:

*Original Citation:*

Diagnosi di lesioni diffuse e focali della cavità uterina in pazienti sintomatiche / M. Coccia; F. Rizzello; D. Ippolito. - STAMPA. - (2006), pp. 73-86.

*Availability:*

The webpage <https://hdl.handle.net/2158/352024> of the repository was last updated on

*Publisher:*

Editeam

*Terms of use:*

Open Access

La pubblicazione è resa disponibile sotto le norme e i termini della licenza di deposito, secondo quanto stabilito dalla Policy per l'accesso aperto dell'Università degli Studi di Firenze (<https://www.sba.unifi.it/upload/policy-oa-2016-1.pdf>)

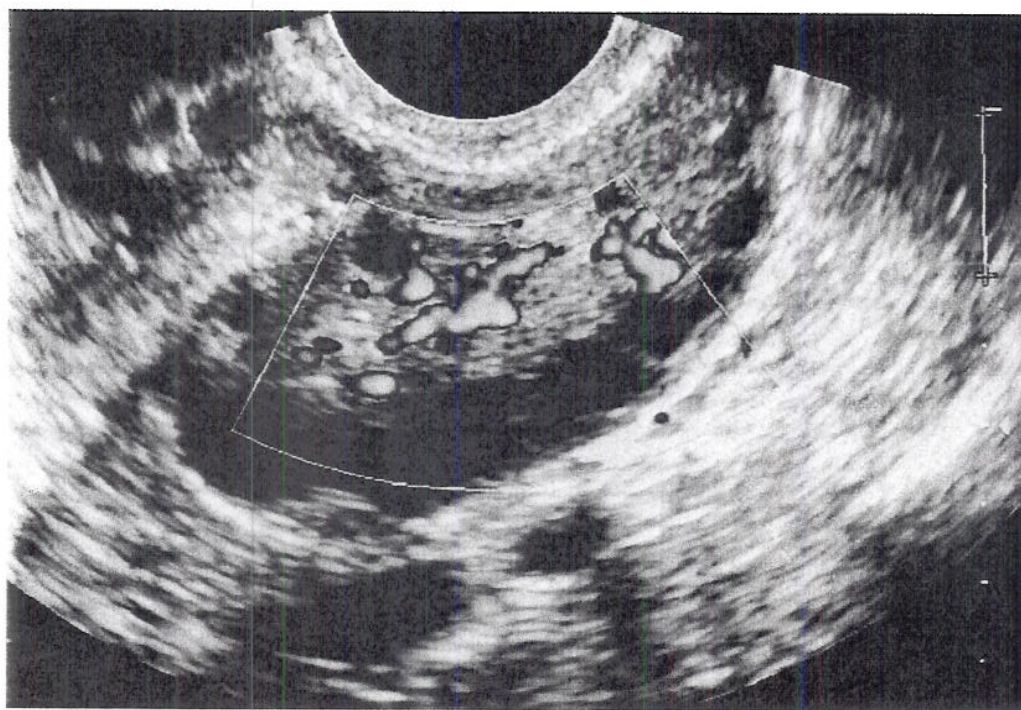
*Publisher copyright claim:*

La data sopra indicata si riferisce all'ultimo aggiornamento della scheda del Repository FloRe - The above-mentioned date refers to the last update of the record in the Institutional Repository FloRe

(Article begins on next page)

# MANUALE DI ECOGRAFIA GINECOLOGICA

A CURA DELLA SOCIETA' ITALIANA DI  
ECOGRAFIA OSTETRICA E GINECOLOGICA



SIEOG

 **EDITEAM** s.a.s.  
GRUPPO EDITORIALE

# MANUALE DI ECOGRAFIA GINECOLOGICA

A CURA DELLA SOCIETA' ITALIANA DI  
ECOGRAFIA OSTETRICA E GINECOLOGICA

**SIEOG**

 **EDITEAM** s.a.s.  
GRUPPO EDITORIALE

# DIAGNOSI DI LESIONI DIFFUSE E FOCALI DELLA CAVITA' UTERINA IN PAZIENTI SINTOMATICHE

M.E. Coccia, F. Rizzello, D. Ippolito  
 Dipartimento di Ginecologia Perinatologia e Riproduzione Umana  
 Università degli Studi di Firenze

## INTRODUZIONE

Il sanguinamento uterino anomalo (Abnormal Uterine Bleeding, AUB) costituisce uno dei motivi più frequenti di consultazione ginecologica: circa il 33% di tutte le visite ambulatoriali e sale al 69% se consideriamo le donne in epoca peri- o post-menopausale (6). La valutazione della severità dell'AUB e l'identificazione di una causa precisa sono aspetti fondamentali per il corretto management diagnostico-terapeutico.

La figura 1 riassume le principali cause determinanti menometrorragie nelle varie fasce d'età. E' utile ricordare la possibilità di cause funzionali (patologia endocrina dell'asse ipotalamo-ipofisi-gonadi, terapie ormonali, disturbi della coagulazione) e cause organiche (polipi, fibromi, iperplasia endometriale, condizioni legate alla gravidanza, adenomiosi, tumori, traumi, infezioni).

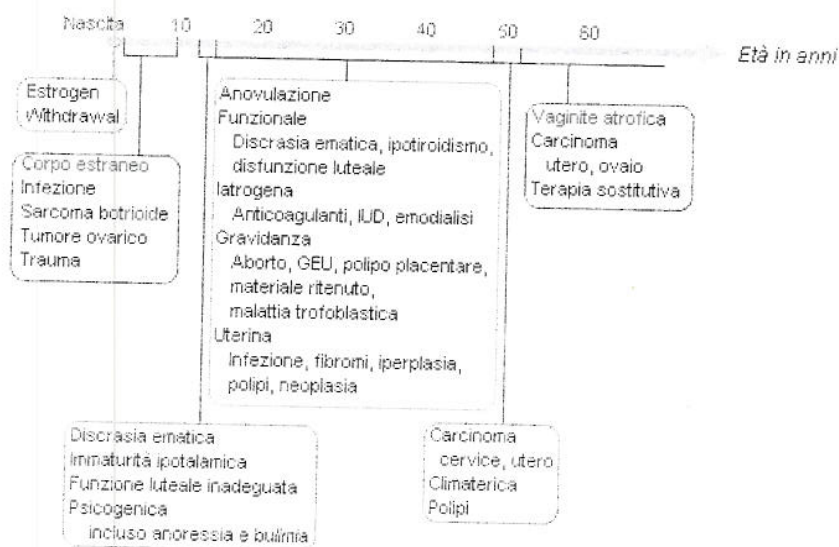


Fig. 1 - Le principali cause di menometrorragie nelle diverse fasce d'età (modificato da APGO Educational Series on Women's Health Issues).

Manuale di Ginecologia

Nelle donne in peri-menopausa, gli AUB sono di tipo disfunzionale in circa il 50% dei casi, dovuti a leiomiomi, polipi endometriali e adenomiosi diffusa nel 30-50%, mentre solo l'1% è riferibile al carcinoma endometriale. Nel periodo post-menopausale, il 10% degli AUB può essere correlato a carcinoma endometriale. Altre potenziali cause sono rappresentate da: polipi, fibromi sottomucosi ed iperplasia endometriale nel 20-40% dei casi, atrofia nel 60-70%. Tutte queste condizioni anormali o patologiche presentano degli aspetti ecograficamente tipici quando vengono indagati con sonde ad alta frequenza (> 6-7 Hz) nella gestione clinica di pazienti in peri- e post-menopausa con perdite ematiche atipiche. Purtroppo più che per altre metodiche di imaging l'ecografia è sensibile in senso peggiorativo a molte varianti dell'anatomia. La presenza di miomi, di adenomiosi, le posizioni dell'utero stesse come ad esempio i casi che impediscono una insonazione ortogonale al piano della cavità endometriale, modificano in senso peggiorativo la possibilità di corretta interpretazione delle lesioni endometriali.

#### METODOLOGIA PER LO STUDIO ECOGRAFICO DELL'ENDOMETRIO

Lo spessore endometriale deve essere misurato nella scansione longitudinale mediana dell'utero, a livello della maggiore ampiezza dell'endometrio. I calipers devono essere posizionati in corrispondenza della giunzione mio-endometriale, prossimale e distale, perpendicolarmente alla rima. E' necessaria la completa visualizzazione della rima endometriale lungo tutto l'asse longitudinale angolando la sonda da ambo i lati sino agli osti tubarici e completando con le scansioni trasversali. In presenza di raccolte liquide intracavitare le due emirime devono essere misurate separatamente e poi sommate.

Si dovrà inoltre studiare l'ecogenicità, confrontandola con il quadro tipico atteso in età fertile in funzione della fase del ciclo e con quella miometriale, e individuare e descrivere eventuali irregolarità di pattern per la fase presunta del ciclo, aree di disomogeneità, ad esempio aree iperecogeniche in endometrio in fase proliferativa intermedia, formazioni endocavitare (polipi, miomi, iperplasia, residui ovarici). L'endometrio, per ciò che riguarda l'ecostruttura, è definito *omogeneo* quando si visualizza un pattern di uniforme ecogenicità; l'endometrio *disomogeneo* si presenta invece con aree ipo- e/o iper-ecogene, irregolari, variabili per dimensioni e distribuzione. Il profilo endometriale normale è *regolare*, completamente omogeneo e lineare, mentre il profilo che si osserva in presenza di patologie appare *irregolare* a livello della giunzione mio-endometriale (2).

L'endometrio e la morfologia della cavità uterina, possono essere valutati anche attraverso l'ecografia tridimensionale (5) e, in casi selezionati, con l'ausilio del power/color Doppler.

Nella tabella vengono riassunte le principali caratteristiche dell'endometrio riscontrabili nelle situazioni descritte (Tab. I).

**Tabella I**  
Aspetto ecografico dell'endometrio nelle varie fasce di età

<b>Età/Terapie</b>	<b>Aspetto Istologico</b>	<b>Aspetto ecografico</b>
<b>Età prepubere</b>	Ipo-atrofico	Iperecogeno < 1 mm
<b>Età fertile</b>		
<i>Mestruale</i>	Materiale disomogeneo e lineare	Spessore variabile in relazione al materiale in desquamazione (1-4 mm)
<i>Proliferativo</i>	Endometrio in crescita	Ispezzimento progressivo della stria iperecogena mediana sino all'aspetto trilaminare
<i>Ovulatorio</i>	Endometrio in crescita	Aspetto trilaminare (8-12 mm)
<i>Secretivo</i>	Aumentata vascolarizzazione e secrezione di mucina da parte delle ghiandole endometriali	Ecostruttura iperecogena (10-14 mm)
<b>Menopausa</b>	Ipo-atrofico	Sottile lineare iperecogeno < 4 mm
<b>GnRHα</b>	Ipo-atrofico	Sottile Lineare < 2-3 mm
<b>HRT</b>		
<i>Regime Sequenziale ciclico</i>	Analoghe modificazioni età fertile	Simil proliferativi 3-8 mm sino 10 mm in fase secretiva
<i>Regime Combinato</i>	Ipo-atrofico	Sottile linea mediana iperecogena < 5 mm
<b>Tamoxifene</b>	Ghiandole dilatate ed epitelio ghiandolare atrofico	Spessore variabile aspetto disomogeneo talvolta vacuolare
<b>Contraccettivi orali</b>	Ipo-atrofico/simil-proliferativo in relazione al dosaggio	Lineare < 1 mm Trilaminare 5 mm
<b>Progestinici</b>	Ipo-atrofico in relazione alla durata del trattamento	Iperecogeno
<b>IUD medicata (LNG)</b>	Ipo-atrofico	Lineare

Manuale di Ecografia Ginecologica

### ENDOMETRIO PATOLOGICO

Lo spessore e l'ecostruttura endometriale possono assumere aspetti anomali non corrispondenti ai quadri sopradescritti in relazione alla presenza di iperplasia, endometrite, sindrome di Asherman, residui ovariali, carcinoma endometriale

o di patologie endocavitarie (polipi, miomi). Tali reperti possono essere associati ad AUB o costituire reperti occasionali durante un esame ultrasonografico.

In questo capitolo faremo riferimento in particolare ai caratteri delle lesioni endocavitarie diffuse e focali sintomatici (polipo, iperplasia, miomi).

### **Polipo endometriale**

I polipi endometriali sono neoformazioni sessili o peduncolate, costituite da ghiandole endometriali e stroma. La prevalenza in donne con AUB varia ampiamente in letteratura (dal 10 al 30%) in relazione allo stato ormonale. Dal momento che un numero consistente di polipi endometriali è asintomatico, la percentuale nella popolazione generale femminile è stimata al 24-25% (11).

Singoli o multipli, di consistenza gelatinosa, aggettanti in cavità, i polipi variano da dimensioni microscopiche fino ad essere così voluminosi da occupare interamente la cavità uterina. In questi casi può risultare difficile la diagnosi differenziale con l'iperplasia ed il carcinoma dell'endometrio. La sede più comune è rappresentata dal terzo superiore o dal fondo della cavità uterina.

Dal punto di vista anatomo-patologico microscopico possono essere rivestiti da epitelio atrofico, funzionale, iperplastico e misto endocervicale-endometriale. I polipi endometriali vengono classificati in forme benigne o forme premaligna e maligne, a seconda della diversa probabilità di evoluzione verso il carcinoma endometriale: 0-1% per le prime, 25-100% per le seconde. Il *polipo iperplastico con atipie* è una forma premaligna, mentre l'*adenocarcinoma endometriale polipoide* (carcinoma endometriale con forma polipoide) e il *polipo canceroso* sono lesioni maligne (11). I polipi andrebbero tenuti distinti dalle iperplasie polipoidi (in particolare dalla ghiandola-cistica), nelle quali l'aspetto polipoide è diffuso e dovuto all'accentuazione focale dei caratteri iperplastici della mucosa, senza che siano presenti i caratteri istologici più tipici del polipo (per esempio la fibrosi stromale).

### **Aspetto ecografico**

Il polipo endometriale appare ecograficamente come una lesione circoscritta dal profilo ovalare, unica o multipla che protrude in cavità uterina, con un'ecogenicità superiore rispetto all'endometrio circostante e un profilo regolare. La maggior parte dei polipi presenta un'ecostruttura omogenea tuttavia, talvolta, può assumere un aspetto disomogeneo e microcistico per la presenza di piccole aree vacuolari anecogene (polipo fibro-ghiandola cistico) (Figg. 2, 3).

Per una corretta visualizzazione dei polipi endometriali in età fertile è opportuno eseguire l'indagine ecografica durante la fase proliferativa iniziale sia per il ridotto spessore della mucosa endometriale, che per la possibilità di sfruttare l'ipoecogenicità dell'endometrio circostante.

L'applicazione del color Doppler e del power Doppler, da utilizzare come "second-step", ha reso possibile l'analisi della vascolarizzazione endometriale.

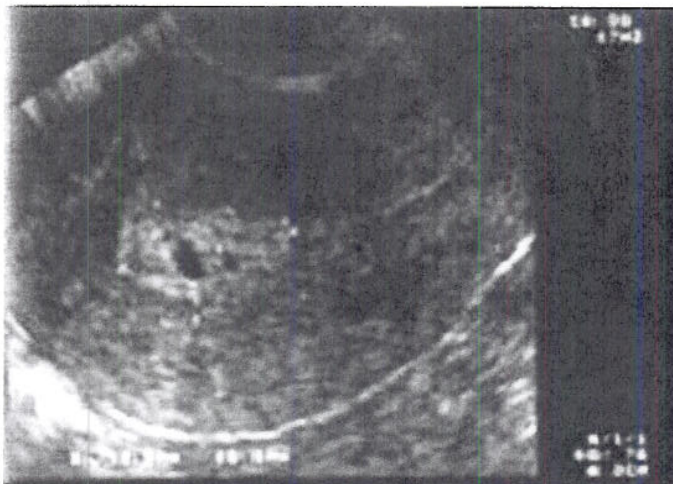

Fig. 2 - Polipo endometriale.

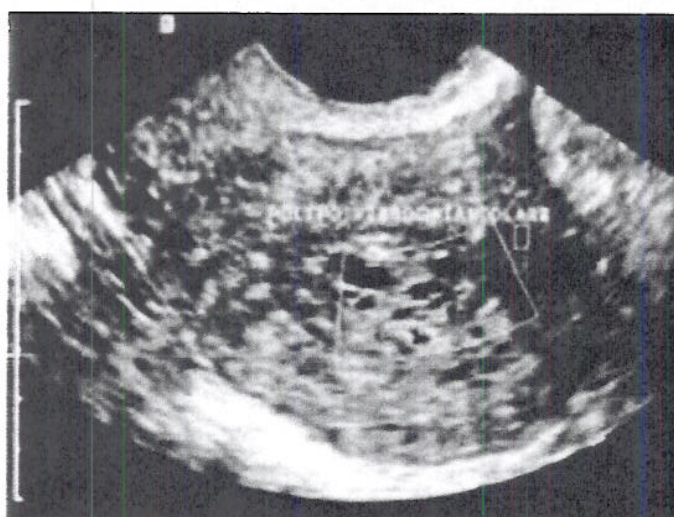


Fig. 3 - Polipo fibroghiangolare (color Doppler).

Con tale metodica il sospetto di un polipo viene confermato quando un vaso sanguigno singolo penetra nell'endometrio a partire dal miometrio (feeding vessels). E' possibile, inoltre, diagnosticare più accuratamente il numero dei polipi e la parete d'origine. La sensibilità del power Doppler è superiore al color Doppler nell'individuazione dei vasi di piccolo calibro e a bassa perfusione. Alcazà ha dimostrato che, utilizzando l'ecografia tradizionale B-mode, la percentuale di diagnosi corrette era del 56% e che la stessa saliva al 95% grazie all'impiego del color Doppler e alla ricerca dei vasi del peduncolo (1). Con apparecchiature particolarmente sofisticate è anche possibile ricercare non solo il feeding vessel ma anche il pattern vascolare del polipo che sarà assente nelle forme tipiche e diffuso e bizzarro nelle patologie neoplastiche.

La diagnosi di polipo può essere completata in età fertile con endometrio

proliferativi anche senza l'impiego di sonoisterografia. Così pure l'isteroscopia non è indicata per completare la fase diagnostica. In post-menopausa la sonoisterografia è mandataria per confermare la diagnosi di polipo verso la presenza di lesioni vegetanti endoluminali. La sonisterografia consente nei casi tipici il rilievo del profilo regolare della lesione, il suo peduncolo e l'endometrio circostante ipo-atrofico.

### Iperplasia endometriale

L'AUB è il più comune sintomo dell'iperplasia endometriale. Con il termine di iperplasia endometriale si fa riferimento ad uno spettro di quadri patologici diversi per morfologia e potenziale evolutivo in senso neoplastico, espressione di un'iperstimolazione dell'endometrio da parte degli estrogeni. Ne deriva un continuum di espressioni morfologiche che vanno dal semplice affollamento ghiandolare fino a quadri difficilmente distinguibili da un adenocarcinoma ad elevato grado di differenziazione. L'iperplasia endometriale può essere diffusa a tutto l'endometrio o particolarmente localizzata in una sede a configurare espressioni polipoidi generalmente sessili, coinvolgendo in ogni caso tutto lo spessore endometriale (strato basale e funzionale). Istologicamente classificata in quattro forme a rischio crescente di trasformazione neoplastica in base all'architettura ed alla presenza o meno di atipie citologiche (Tab. II) (14).

**Tabella II**  
Classificazione istologica Iperplasia Endometriale

<b>Iperplasia endometriale semplice</b>	
<i>Numerose ghiandole di forma e dimensioni variabili, alcune delle quali cisticamente dilatate (Rapporto ghiandole-stroma superiore a 1:1)</i>	
Senza atipie citologiche	Con atipie citologiche
<b>Iperplasia endometriale complessa</b>	
<i>Rapporto ghiandole-stroma marcatamente a favore della componente ghiandolare (superiore a 3:1)</i>	
Senza atipie citologiche	Con atipie citologiche

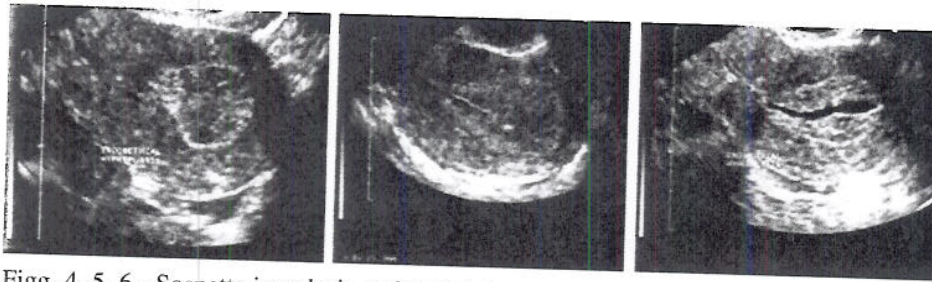
Nell'età post-menopausale essa è causa di sanguinamento uterino anomalo nel 4-8% dei casi. I dati sulla diagnosi di iperplasia endometriale in donne nel periodo fertile sono scarsi ed eterogenei. La prevalenza in pazienti affette da menometrorragie varia dall'8% al 14.3% (6).

### Aspetto ecografico

Sebbene in letteratura non vi sia un consenso unanime nel considerare un cut-off di spessore endometriale indicativo di iperplasia nelle donne in età fertile, si ritiene che all'ecografia transvaginale il pattern endometriale più tipico comprende un endometrio ispessito che può superare i 5 mm già in

fase immediatamente post-mestruale e i 12-14 mm in fase secretiva avanzata. L'endometrio appare prevalentemente iperecogeno rispetto al miometrio circostante, spesso disomogeneo con profilo endo-miometriale conservato, senza formazioni focali endo-cavitarie. In alcuni casi può presentare nel suo contesto piccole formazioni cistiche compatibili con l'accumulo di muco prodotto dalle ghiandole iperplastiche.

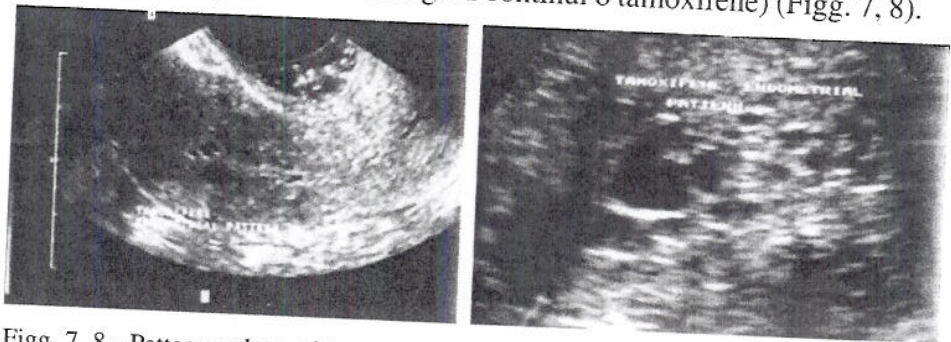
Lo spessore endometriale non può essere considerato parametro certo di presenza di patologia endometriale. Di fondamentale importanza è lo studio dell'ecogenicità del segnale, la distribuzione dell'ispessimento, la presenza o meno di distensione: tutti elementi che possono orientare o escludere l'iperplasia come anche il sospetto di neoplasia (Figg. 4-6). E' possibile considerare che il pattern endometriale e i parametri sopra descritti sono più orientanti verso l'iperplasia rispetto al solo spessore in quanto sono stati descritti anche casi con spessori endometriali di 4-5 mm in donne in post-menopausa con carcinoma endometriale (2).



Figg. 4, 5, 6 - Sospetta iperplasia endometriale.

Secondo le Linee Guida SIEOG, per definire un rischio oncologico endometriale, l'impiego dell'ecografia endovaginale è riconosciuto attualmente solo per quanto riguarda lo studio dell'endometrio in pazienti post-menopausali con perdite ematiche atipiche. Uno spessore endometriale  $\leq 4$  mm è considerato adeguato a differenziare una condizione di ipo-atrofia rispetto a condizioni a rischio oncologico, mentre uno spessore  $\leq 5$  mm diminuisce la sensibilità del test a scapito della specificità (8). Tale cut-off non è ugualmente applicabile ad una donna asintomatica con un endometrio  $>$  di 5 mm osservato occasionalmente (3). Per le donne in pre-menopausa con AUB non esiste un consenso omogeneo. Una buona regola potrebbe essere quella di considerare lo spessore misurato nella fase proliferativa iniziale, ponendo particolare attenzione alle aree focali iperecogeniche così come si fa in età fertile, eventualmente eseguendo questo controllo dopo un ciclo di 2-3 mesi con terapia progestinica. In post-menopausa è mandatorio nei casi dubbi per spessore e di omogeneità eseguire una sonoisterografia. Ovviamente solo la biopsia completa il triage diagnostico. Quando la lesione è omogeneamente diffusa, la biopsia può essere eseguita contestualmente alla sonoisterografia, quando si conferma la presenza di una lesione focale nel contesto dell'endometrio sarà opportuno ricorrere ad un prelievo biotico diretto da office-hysteroscopy.

Pertanto, di fronte ad un quadro ecografico sospetto di iperplasia e/o ad AUB di altra causa, andrà considerata la tipologia di donna, in particolare se si tratta di una donna in peri-menopausa o in post-menopausa e se sta effettuando terapia o no. L'esame ecografico sarà pertanto opportunamente programmato anche in base allo schema di trattamento seguito (4-5 giorni dopo il sanguinamento ciclico nel caso di regimi sequenziali, indipendentemente dalla terapia nel caso di regimi continui o tamoxifene) (Figg. 7, 8).



Figg. 7, 8 - Pattern endometriale ecografico con tamoxifene.

In età fertile e in pre-menopausa, i quadri dubbi possono essere chiariti in larga misura da un controllo nella fase proliferativa iniziale < 5-7 giorni. Recentemente, per una migliore valutazione dell'endometrio sono state proposte la misura del volume endometriale e gli indici di flusso tramite power Doppler tridimensionale (10). Queste metodologie sono per ora limitate a ipotesi di lavoro e non interessano il triage pratico clinico.

### Miomi

I miomi (fibromi o leiomiomi) sono tumori benigni costituiti da tessuto connettivo e fibre muscolari lisce, clinicamente presenti nel 25% delle donne in età riproduttiva con un picco in età peri-menopausale (12).

Il principale sintomo è rappresentato dalla menometrorragia, presente nel 20% delle donne con miomi in generale e nel 95% delle donne con miomi sottomucosi. Nel caso di mioma sottomucoso, la patogenesi del sanguinamento è correlata alle alterazioni vascolari endometriali e all'inefficace attività contrattile del miometrio adiacente.

### Aspetto ecografico

L'aspetto ecostrutturale dei miomi risulta variabile in relazione alla quantità di fibrocellule muscolari (minore ecogenicità), tessuto connettivale e degenerazioni calcifiche presenti (maggiore ecogenicità). All'esame ecografico i miomi appaiono come formazioni ipoecogene, rotondeggianti con margini generalmente netti, ben differenziabili dal miometrio circostante per la presenza di una pseudocapsula spesso iperecogena.

Esistono, altresì, caratteristiche ecografiche più aspecifiche rappresentate

dalla deformità del profilo uterino, come nel caso di fibromi sottosierosi o intramurali ad estrinsecazione sottosierosa, e dalla distorsione dell'endometrio, secondaria alla presenza di fibromi sottomucosi.

L'ecostruttura dei leiomiomi può variare in relazione ai quadri di degenerazione a cui gli stessi possono andare incontro, approssimativamente nel 65% dei casi (Tab. III) anche se questo avviene assai raramente nei piccoli miomi sottomucosi.

**Tabella III**

Ecostruttura dei leiomiomi in relazione ai quadri di degenerazione

Quadri di degenerazione	Aspetto Istologico	Aspetto ecografico
<i>Ialina</i>	Atrofizzazione e successiva necrosi	Ipercogeno, echi lineari disomogenei dotati di scarsa trasmissione acustica, privi di cono d'ombra
<i>Calcifica</i>	Processi degenerativo-necrotici con strutture anelliformi che circondano nodulo o formazioni litiasiche	Aree di calcificazione con sbarramento acustico posteriore (cono d'ombra)
<i>Cistica</i>	Alterazioni vascolari responsabili di fenomeni necrotici e colliquativi	Aree cistiche liquide transoniche con rinforzo acustico posteriore
<i>Emorragica</i>	Necrosi coagulativa	Aree irregolari omogeneamente ipoecogene nel contesto di tessuto ipercogeno

I miomi sottomucosi sono neoformazioni ipoecogene che possono crescere all'interno della cavità uterina (endocavitari) oppure con parziale o prevalente estrinsecazione nel contesto della cavità, interessando in diversa percentuale il miometrio parietale (Figg. 9, 10).

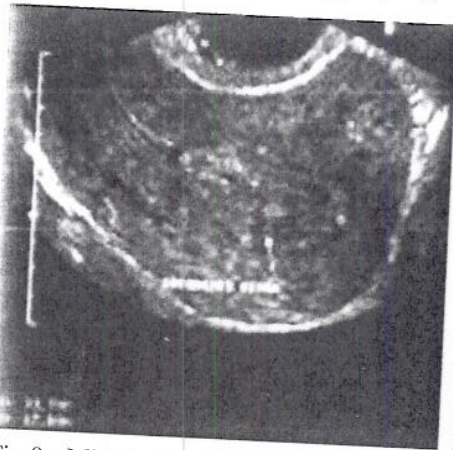


Fig 9 - Mioma sottomucoso.

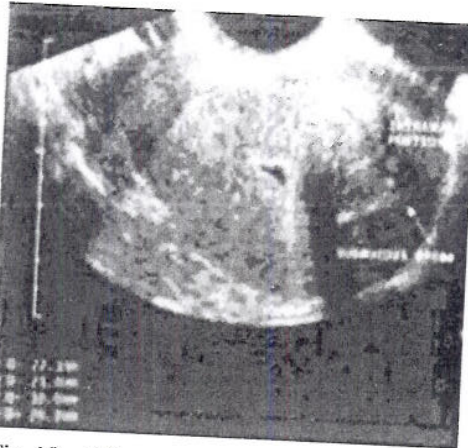


Fig 10 - Mioma sottomucoso parzialmente intramurale.

Nel corso dell'esame ecografico è importante rilevare con precisione il numero e le dimensioni dei miomi, misurarne la componente intramurale e l'impegno intracavitario. La misurazione del mioma è effettuata posizionando i calipers sul contorno esterno della formazione e misurando i tre diametri. Definire la distanza tra il Margine Libero Miometriale (MLM) della lesione e la superficie esterna dell'utero rappresenta un aspetto di importante rilievo della diagnostica ecografica in quanto essa è indispensabile per la pianificazione di un'eventuale miomectomia isteroscopica.

La sonoisterografia ha una maggiore sensibilità nel discriminare l'impegno endocavitario della massa, rispetto all'ecografia transvaginale; pertanto, rappresenta la metodica di scelta nella quantificazione della profondità della componente intramurale, per un'accurata valutazione pre-chirurgica del grading dei miomi (Fig. 11).

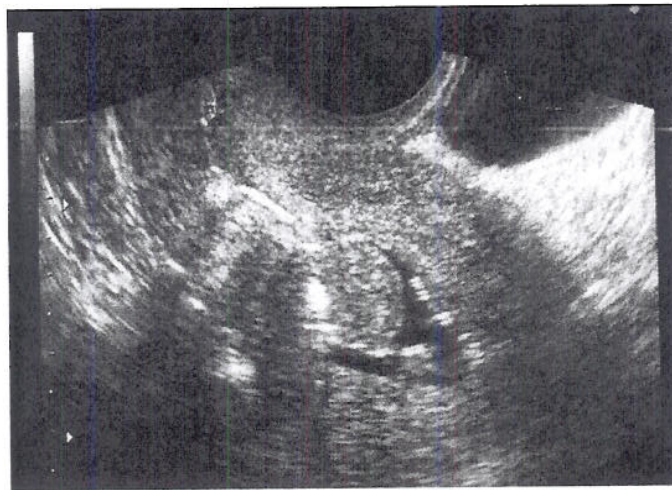


Fig 11 - Sonoisterografia: mioma sottomucoso.

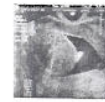I criteri sonografici adottati sono la *linea di congiunzione dell'interfaccia mioma-endometrio*, che permette di calcolare la percentuale della porzione intracavitaria ed intramurale, e *l'angolo tra l'endometrio e la circonferenza del fibroma* sullo stesso piano. Nel caso di miomi anteriori, posteriori e fundici la valutazione del grading andrà effettuata sul piano sagittale mentre per i miomi laterali su quello trasversale (13) (Fig. 12).

Tale grading è stato confrontato con la classificazione isteroscopica adottata dalla Società Europea di Isteroscopia (Tab. IV).

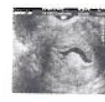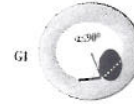Nel recente lavoro di Leone, da cui è rilevato il grading sopra illustrato, è stata dimostrata l'assoluta concordanza tra la diagnosi sonoisterografica ed isteroscopica (7). Perché sussistano i requisiti di operabilità isteroscopica il MLM fra il mioma e la superficie sierosa deve essere sempre maggiore di 1 cm (9).

La diagnosi differenziale dei miomi sottomucosi riguarda principalmente polipi endometriali e patologie o materiale endocavitario (residui ovulari,

**Grado 0 (G0):** completamente intracavitario, peduncolato, senza estensione intramurale, angolo  $\leq 20^\circ$ ;



**Grado 1 (G1):** sessile, con porzione intracavitaria protrudente nella cavità per più del 50%, angolo  $\leq 90^\circ$ ;



**Grado 2 (G2):** porzione intracavitaria  $< 50\%$ , angolo  $> 90^\circ$ .

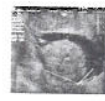
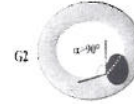
Fig. 12 - Grading sonografico (7).

**Tabella IV**  
Classificazione dei miomi sottomucosi  
(European Society of Hysteroscopy)

Grado	Sviluppo intramurale
G0	Nessuno
G1	<50%
G2	>50%

coriocarcinoma, raccolte ematiche intracavitarie). Essa si basa sull'ecostruttura sopradescritta e può essere completata con lo studio della vascolarizzazione dei miomi mediante l'esame color Doppler flussimetrico (Fig. 13).

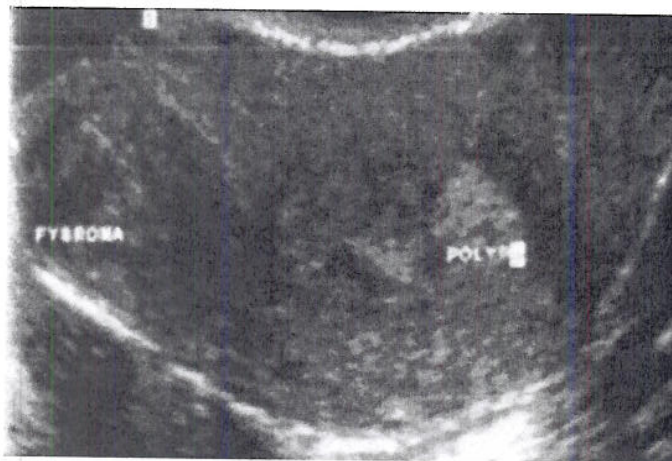


Fig. 13 - Diagnosi differenziale tra polipo e mioma.

Da quanto descritto in questo capitolo emerge come l'ecografia transvaginale rappresenti l'indagine gold-standard nell'inquadramento delle pazienti con AUB, indipendentemente dall'età. Le recenti innovazioni metodologiche ne hanno ulteriormente aumentato la sensibilità e specificità consentendo una più accurata diagnosi differenziale.

#### BIBLIOGRAFIA

1. Alcàzar JA, Galan MJ, Minguez JA et al. Transvaginal Color Doppler Sonography versus Sonohysterography in the diagnosis of Endometrial Polyps. *J Ultrasound Med* 2004; 23: 743-748.
2. Epstein E, Valentin L. Managing women with post-menopausal bleeding. *Best Pract Res Clin Obstet Gynaecol.* 2004;18 (1): 125-43.
3. Fleischer AC. New insights into transvaginal sonography of endometrial disorders. *Ultrasound Q.* 2001; 17 (1):11-9.
4. Goldstein RB, Bree RL, Benson CB, Benacerraf BR, Bloss JD, Carlos R, Fleischer AC, Goldstein SR, Hunt RB, Kurman RJ, Kurtz AB, Laing FC, Parsons AK, Smith-Bindman R, Walker J. Evaluation of the woman with postmenopausal bleeding: Society of Radiologists in Ultrasound-Sponsored Consensus Conference statement. *J Ultrasound Med.* 2001; 20 (10): 1025-36.
5. Jurkovic D. Three-dimensional ultrasound in gynecology: a critical evaluation. *Ultrasound Obstet Gynecol.* 2002; 19 (2): 109-17.
6. Kelekci S, Kaya E, Alan M, Alan Y, Bilge U, Mollamahmutoglu L. Comparison of transvaginal sonography, saline infusion sonography, and office hysteroscopy in reproductive-aged women with or without abnormal uterine bleeding. *Fertil Steril.* 2005; 84 (3): 682-6.
7. Leone FPG, Lanzani C, Ferrazzi E. Use of strict sonohysterographic methods for preoperative assessment of submucous myomas. *Fertility and Sterility* 2003; 79 (4).
8. Linee Guida SIEOG. Evidenza II-a. EDITEAM sas Gruppo Editoriale. Edizione 2002.
9. Mazzon I. Linee Guida SIELG sull'Isteroscopia. [www.hysteroscopy.it](http://www.hysteroscopy.it)
10. Merce LT, Alcazar JL, Engels V, Troyano J, Bau S, Bajo JM. Endometrial volume and vascularity measurements by transvaginal three-dimensional ultrasonography and power Doppler angiography in stimulated and tumoral endometria: intraobserver reproducibility. *Gynecol Oncol.* 2006; 100 (3): 544-50.

11. Savelli L, De Iaco P, Santini D, Rosati F, Ghi T, Pignotti E, Bovicelli L. Histopathologic features and risk factors for benignity, hyperplasia, and cancer in endometrial polyps. *Am J Obstet Gynecol.* 2003; 188 (4): 927-31.
12. Scotting Intercollegiate Guidelines Network. Investigation of postmenopausal bleeding. Edinburgh: SIGN; 2002, p.61.
13. Stewart EA. Uterine fibroids. *Lancet* 2001; 357: 293-298.
14. Taddei GL, Buccoliero AM, Atlante di atlante di citologia endometriale. L'endometrio normale, iperplasico e neoplastico nella citologia in fase liquida. Firenze SEE, 2005.