



UNIVERSITÀ
DEGLI STUDI
FIRENZE

FLORE

Repository istituzionale dell'Università degli Studi di Firenze

Il muscolo soleo accessorio: descrizione di tre casi.

Questa è la Versione finale referata (Post print/Accepted manuscript) della seguente pubblicazione:

Original Citation:

Il muscolo soleo accessorio: descrizione di tre casi / Taverni N; Brandigi S; Colagrande S; Innocenti P. - In: LA RADIOLOGIA MEDICA. - ISSN 0033-8362. - STAMPA. - 83:(1992), pp. 303-306.

Availability:

The webpage <https://hdl.handle.net/2158/680295> of the repository was last updated on

Terms of use:

Open Access

La pubblicazione è resa disponibile sotto le norme e i termini della licenza di deposito, secondo quanto stabilito dalla Policy per l'accesso aperto dell'Università degli Studi di Firenze (<https://www.sba.unifi.it/upload/policy-oa-2016-1.pdf>)

Publisher copyright claim:

La data sopra indicata si riferisce all'ultimo aggiornamento della scheda del Repository FloRe - The above-mentioned date refers to the last update of the record in the Institutional Repository FloRe

(Article begins on next page)

Il muscolo soleo accessorio: descrizione di tre casi

Accessory soleus muscle: report of 3 cases

Neri TAVERNI* - Stefano BRANDIGI** - Stefano COLAGRANDE*** - Paolo INNOCENTI***

Introduzione

Il muscolo soleo accessorio è un muscolo soprannumerario che si manifesta come tumefazione, talvolta dolente, tra malleolo interno e tendine di Achille.

Il paziente ne prende coscienza spesso tardivamente, sia per insorgenza di dolore, sia per i più vari motivi occasionali. La tardiva scoperta fa sì che il paziente tenda a valutare come di nuova insorgenza un'entità che in realtà è invece sempre stata presente.

Il medico curante o lo specialista ortopedico basandosi sull'anamnesi riferita dal paziente possono interpretare la tumefazione come un processo espansivo e cercano di chiarire il quadro ricorrendo alla diagnostica per immagini.

Queste considerazioni permettono di comprendere come

la conoscenza di questa variante anatomica possa essere utile per il medico radiologo chiamato ad esprimere il suo parere diagnostico.

Descrizione dei casi

Caso 1. — Maschio, 25 anni.

Si presenta al pronto soccorso riferendo la comparsa di una tumefazione sulla faccia mediale dell'articolazione tibio-tarsica destra tra malleolo interno e tendine di Achille (figg. 1, 2).

Anamnesi: non emerge alcun elemento di tipo traumatico; il paziente riferisce di avere la tumefazione da molto tempo e di avvertire dolore con lo sforzo fisico. La consistenza è di tipo solido parenchimatoso. L'ortopedico si orienta per la presenza di una forma espansiva di cui determinare la natura.

*I.O.T. Servizio di Radiologia; **I.O.T. Seconda Divisione Ortopedia; ***Dipartimento di Fisiopatologia Clinica - Unità di Radiodiagnostica Seconda - Università degli Studi di Firenze.

Pervenuto alla Redazione il 19.12.1991; revisionato il 14.1.1992; accettato per la pubblicazione il 15.1.1992.

Indirizzo per la richiesta di estratti: Dr. N. Taverni - Istituto Ortopedico Toscano - Viale Michelangelo 41 - 50125 Firenze FI - Tel. 055/27691.

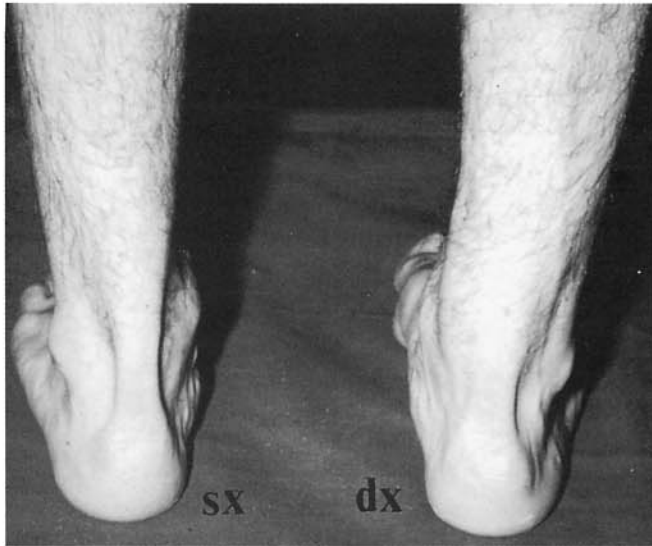

Fig. 1. — Esame comparativo del retro piede destro e sinistro: risulta ben evidente che mentre a sinistra tra malleolo mediale e tendine di Achille è presente concavità, come di norma, a destra questo spazio è occupato da una tumefazione (sx = sinistro; dx = destro).
Comparative pictures of the two hindfeet. On the left, between Achilles tendon and medial malleolus, a hollow can be seen; on the right, this space is occupied by a tumor.

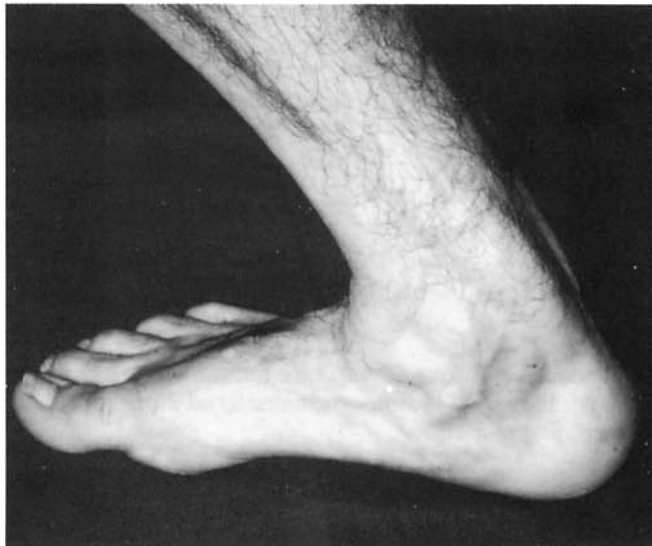


Fig. 2. — Lato mediale dell'articolazione tibio-tarsica destra. La tumefazione che si continua in alto con il tendine di Achille, risulta evidente anche da questo punto di osservazione.
Medial side of the right ankle. The tumor near the Achilles tendon is evident also in this projection.

Viene richiesta l'indagine ecografica, che evidenzia tessuto di tipo muscolare (fig. 3). L'ecografista chiede l'approfondimento con Risonanza Magnetica. La RM conferma l'esistenza di una massa muscolare sovranumeraria che per dimensioni, morfologia, e posizione topografica, ricorda quella descritta nella letteratura come soleo accessorio (figg. 4, 5, 6).

Caso 2. — Femmina, 25 anni.

Calzando un nuovo paio di scarpe si è accorta casualmente

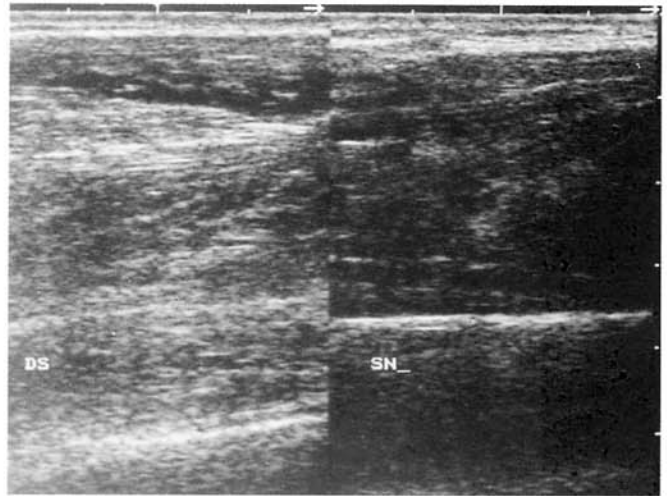


Fig. 3. — Ecografia comparativa delle regioni mediali della gamba, scansioni sagittali del lato destro e sinistro: il tessuto muscolare presente al di sopra della linea iperecogena rappresentata dalla tibia è a destra ben più sviluppato che a sinistra e in particolare a destra esiste un fascio muscolare superficiale assente a sinistra.
Comparative US scans of two medial regions of the right and left legs. The muscular tissue above the hyperechoic line (tibia) is more developed on the right than on the left; in particular, on the right a superficial muscular bundle can be seen, which is missing on the left.

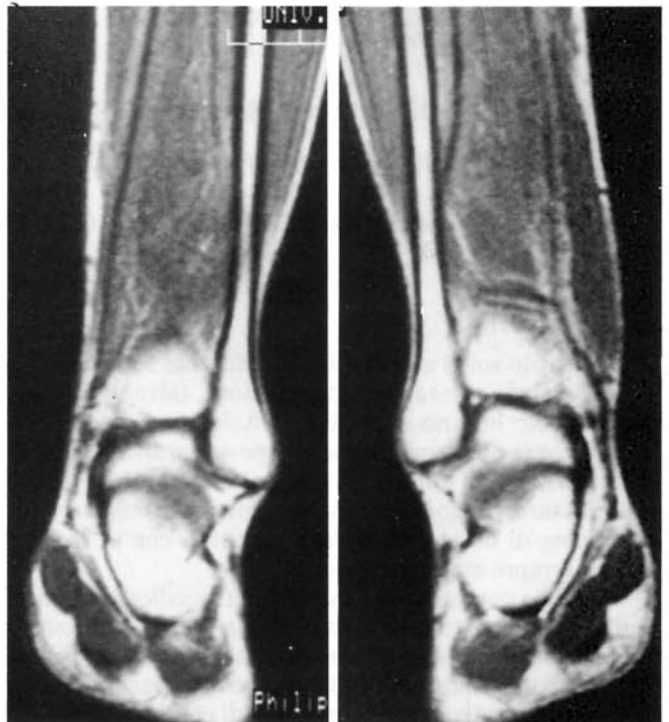

Fig. 4. — Risonanza Magnetica coronale comparativa, sequenze spin-echo (TR: 460 ms, TE 30 ms): ben evidente a destra la presenza del muscolo soleo accessorio lungo il lato interno della massa muscolare.
Coronal MR scan, SE sequence (TR 460 nms, TE 30 ms). On the right, the muscular bundle of the accessory soleus can be seen, which is missing on the left.

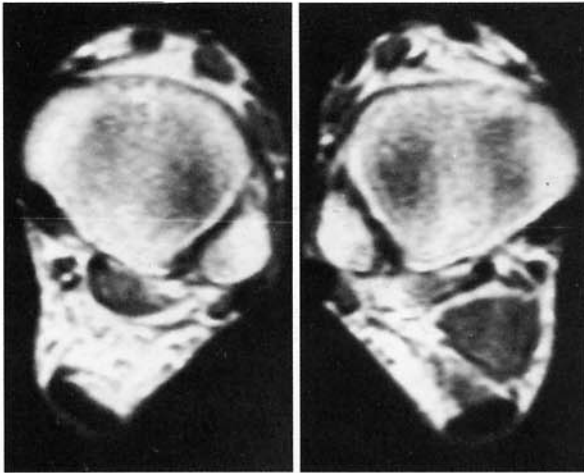


Fig. 5. — RM assiale comparativa, sequenza SE (TR: 1820, ms TE:50 ms). Dorsalmente alla tibia e al perone sono evidenti a sinistra due fasci muscolari: il muscolo flessore lungo dell'alluce e i muscoli peronieri con i relativi tendini, e a destra un terzo fascio muscolare rappresentato dal muscolo soleo accessorio. Posteriormente è evidente bilateralmente il tendine di Achille.
Axial MR scan, SE sequence (TR 1820 ms, TE 50 ms). Behind perone and tibia, two muscular bundles are evident on the left: flexor longus allucis and peronieri muscles with relative tendons; on the right, a third muscular bundle (accessory soleus) is evident. Posteriorly, the Achilles tendon is seen bilaterally.

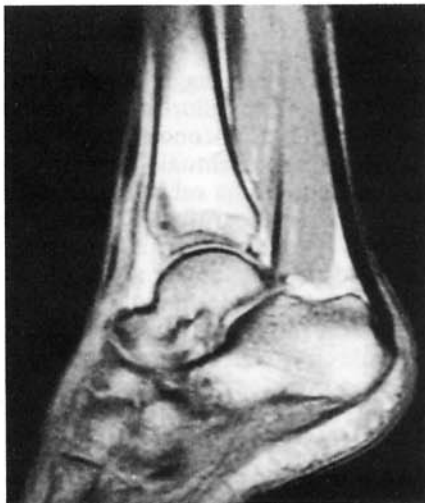

Fig. 6. — RM sezione sagittale, sequenza spin-echo FAST con angolo di 70° (TR 257 ms, TE 16 ms). Lo spazio tra flessore lungo dell'alluce e tendine di Achille che normalmente è occupato da tessuto adiposo (triangolo di Kager) evidenzia invece una massa muscolare che rappresenta il muscolo soleo accessorio.
Sagittal MR scan, fast spin-echo sequence (TR 257 ms, TE 16 ms, 70° flip angle). Where adipose tissue normally lies, a muscular bundle (the accessory soleus) is observed.

di una tumefazione tra tendine di Achille e malleolo interno destro.

All'anamnesi non risulta un trauma. Ecografia: evidenzia tessuto muscolare con la topografia del muscolo soleo accessorio.

La successiva Risonanza Magnetica conferma l'ipotesi (figg. 7, 8).

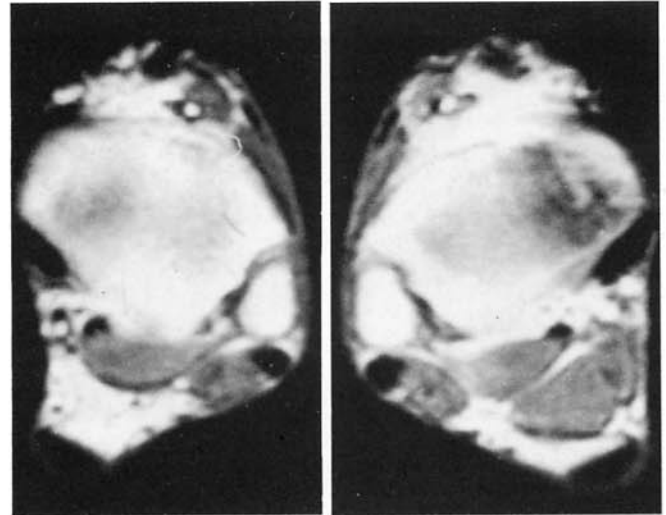


Fig. 7. — RM sezione assiale (TR: 1650 ms, TE: 50 ms). A destra presenza di tessuto muscolare nella zona adiposa tra flessore lungo dell'alluce e tendine di Achille; si tratta verosimilmente di muscolo soleo accessorio.
Axial MR scan (TR 1650 ms, TE 50 ms). On the right, in the adipose region between flexor longus allucis and Achilles tendon, a muscular bundle is visible: the accessory soleus.

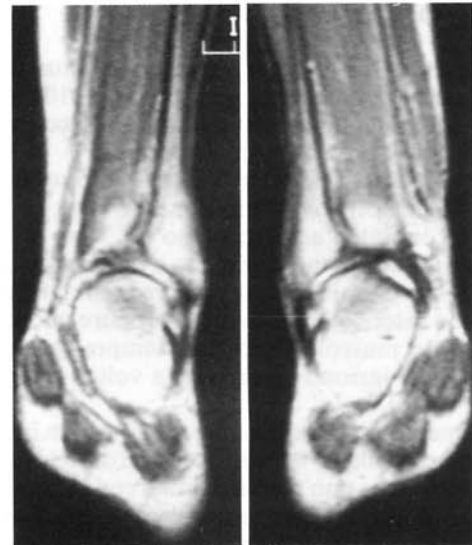

Fig. 8. — RM sezione coronale (TR: 1500 ms, TE: 50 ms). A destra lungo il margine mediale presenza di tessuto muscolare, assente a sinistra e suggestivo per muscolo soleo accessorio.
Coronal MR scan (TR 1500 ms, TE 50 ms). On the right, along the medial margin, muscular tissue is present, which is missing on the left and suggestive of accessory soleus.

Caso 3. — Maschio, 16 anni.

Un anno prima ha avuto un trauma distorsivo. Si presenta al pronto soccorso con una tumefazione tra malleolo interno e tendine di Achille sinistro. Ecografia: tessuto muscolare normale con l'ipotesi del muscolo soleo accessorio. Questo viene evidenziato in maniera eclatante dalla successiva Risonanza Magnetica (fig. 9) che ne dimostra l'inserzione tendinea autonoma sulla faccia mediale del calcagno (fig. 10).

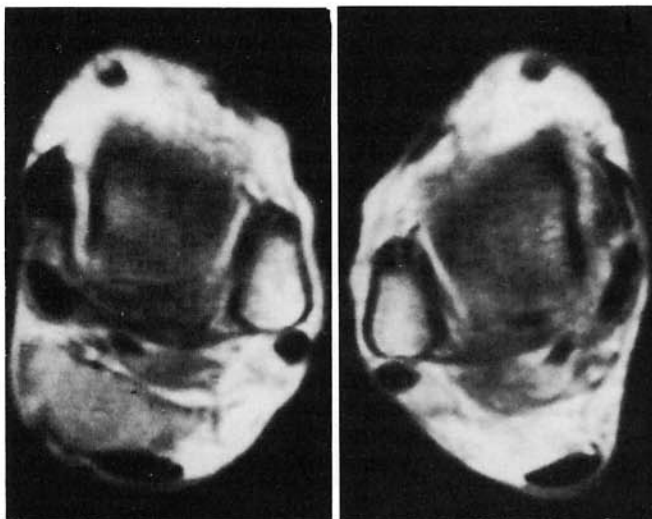


Fig. 9. — RM sezione assiale sequenza FAST (TR: 396 ms, TE: 17 ms) con angolo di 70°. A sinistra ben evidente, anteriormente al tendine di Achille, la massa muscolare sovranumeraria.

Axial MR scan (TR 396 ms, TE 17 ms; 70° flip angle). On the left, the supernumerary muscle can be seen before the Achilles tendon.

Discussione e conclusioni

Nei trattati di anatomia la presenza del muscolo soleo accessorio era già nota come variante [8, 9, 10]; nella letteratura sono stati poi riportati casi di soleo accessorio diagnosticati con intervento esplorativo [3].

Il muscolo soleo accessorio è un muscolo sovranumerario che origina per frammentazione dell'abbozzo del muscolo soleo durante l'accrescimento [5]. Esso nasce o direttamente dal soleo anteriormente o da un arco tendineo teso tra tibia e perone; può terminare con un tendine autonomo con inserzione sul calcagno oppure può confluire nel tendine del muscolo soleo. Non sempre ha vascolarizzazione e innervazione autonome; a volte non è funzionante [1, 8, 10].

Clinicamente si presenta come tumefazione in sede caratteristica tra malleolo interno e tendine di Achille, di consistenza dura e che può o no irrigidirsi con la contrazione. Spesso è asintomatico, a volte può dare dolore al momento dello sforzo fisico per ischemia relativa da compressione del muscolo entro una fascia troppo stretta [4].

In un caso riportato nella letteratura la brevità del suo tendine di inserzione è risultata responsabile della deformità nell'equinismo [2].

La diagnosi attualmente può essere fatta prima dell'intervento. La radiologia tradizionale può dimostrare obliterazione del triangolo di Kager [6], ma sono le ultime metodiche a fornire dati decisivi. L'ecografia dimostra la presenza di tessuto parenchimatoso con le caratteristiche ecostrutturali del muscolo. La TC dimostra la formazione con caratteristiche densitometriche di muscolo, nella sede anomala ma tipica, precisando i piani di clivaggio adiposi [6].

È comunque la Risonanza Magnetica la metodica di ele-

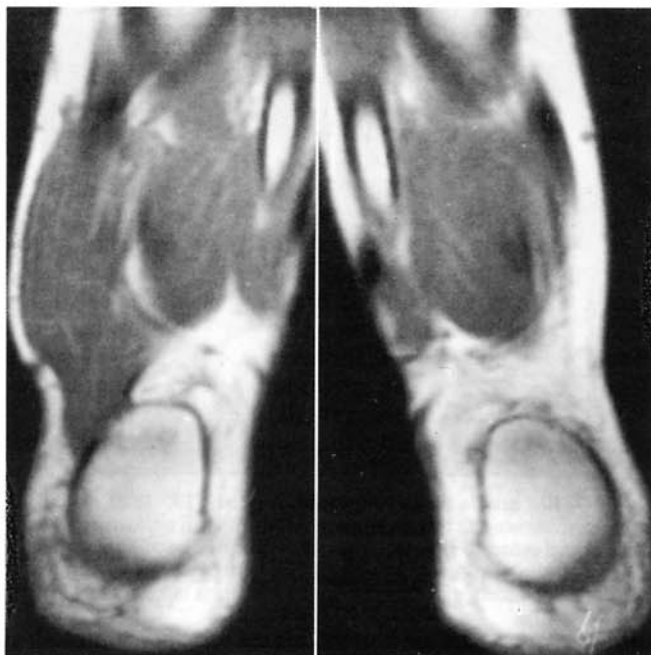

Fig. 10. — RM sezione coronale sequenza SE (TR: 460 ms, TE: 30 ms). A sinistra risulta ben evidente la massa muscolare sovranumeraria che in questo caso prende inserzione autonomamente sul calcagno.

Coronal MR scan (TR 460 ms, TE 30 ms). On the left, the supernumerary muscular bundle is evident, which inserts on the heel autonomously.

zione. Essa compendia i vantaggi delle due metodiche precedenti, permettendo: I) migliore definizione topografica attualmente ottenibile; II) riconoscimento della struttura tipica del muscolo; III) eventuale dimostrazione dell'inserzione tendinea autonoma sul calcagno. Nei nostri casi abbiamo eseguito solo ecografia e Risonanza Magnetica; allo stesso modo si sono comportati Ekstrom e Coll. [4] ed è l'iter diagnostico che anche noi suggeriamo.

Da quanto detto possiamo quindi affermare che la conoscenza di questa variante anatomica permette di giungere rapidamente con gli attuali mezzi diagnostici alla diagnosi di certezza o di forte presunzione evitando sia la biopsia sia l'intervento esplorativo.

Bibliografia

- 1) Begman RA, Thompson SA, Afifi AK e Coll: Compendium of human anatomic variation. Urban and Schwarzenberg, Baltimore, 1988.
- 2) Bonnell J, Cruess: RL: Anomalous insertion of the soleus muscle as a cause of fixed equinus deformity. A case report. J Bone Joint Surg 51: 999-1000, 1969.
- 3) Dunn AW: Anomalous muscles simulating soft tissue tumor in the lower extremities. J Bone Joint Surg 47: 1397-1400, 1965.
- 4) Ekstrom JE, Shuman WP, Mark LA: MR Imaging of accessory soleus muscle. JCAT 14: 239-242, 1990.
- 5) Gordon SL, Matheson DW: The accessory soleus. Clin Orthop 97: 129-132, 1973.

- 6) Nidecker AC, von Hochstetter A, Fredenhagen H: Accessory muscles of the lower calf. Radiology 151: 47-48, 1984.
- 7) Nichols GW, Kalenak A: The accessory soleus muscle. Clin Orthop 190: 279-280, 1983.
- 8) Pensa A, Favaro G: Trattato di anatomia umana sistematica. UTET, Torino, 336, 1944.
- 9) Romanus B, Lindahl S, Stener B: Accessory soleus muscle. J Bone Joint Surg 68A: 731-734, 1986.
- 10) Testut L, Latarjet A: Trattato di anatomia umana. UTET, Torino, 422, 1972.

*Dr. Neri Taverni
Istituto Ortopedico Toscano
Viale Michelangelo 41
50125 Firenze FI
Tel. 055/27691*