



UNIVERSITÀ
DEGLI STUDI
FIRENZE

FLORE

Repository istituzionale dell'Università degli Studi di Firenze

Plaque-type parapsoriasis and mycosis fungoides: An unclear relationship

Questa è la Versione finale referata (Post print/Accepted manuscript) della seguente pubblicazione:

Original Citation:

Plaque-type parapsoriasis and mycosis fungoides: An unclear relationship / N. PIMPINELLI; M. SANTUCCI; I. GHERSETICH; L. BROGELLI; S. MORETTI. - In: GIORNALE ITALIANO DI DERMATOLOGIA E VENEREOLOGIA. - ISSN 0392-0488. - STAMPA. - 123:(1988), pp. 329-335.

Availability:

This version is available at: 2158/25470 since:

Terms of use:

Open Access

La pubblicazione è resa disponibile sotto le norme e i termini della licenza di deposito, secondo quanto stabilito dalla Policy per l'accesso aperto dell'Università degli Studi di Firenze (<https://www.sba.unifi.it/upload/policy-oa-2016-1.pdf>)

Publisher copyright claim:

(Article begins on next page)

PARAPSORIASI IN PLACCHE E MICOSI FUNGOIDE: UNA « PARENTELA » NON CHIARITA

N. PIMPINELLI, M. SANTUCCI*, I. GHERSETICH, I. BROGELLI, S. MORETTI

Università degli Studi di Firenze

Clinica Dermosifilopatica II (Prof. B. Giannotti)

*Istituto di Anatomia e Istologia Patologica (Prof. G. Zampì)

Plaque-type parapsoriasis and mycosis fungoides: an unclear relationship

The nomenclature of parapsoriasis has been a source of discussion and controversies for decades as one of the most confusing in the whole of dermatology. The relationship between parapsoriasis « en plaques » and mycosis fungoides, a well-known cutaneous T-cell lymphoma, has not been clarified so far. This retrospective clinico-pathologic and immunopathologic study of 9 patients with small or large plaque parapsoriasis shows the possible evolution of the small plaque parapsoriasis into mycosis fungoides and confirms the need for careful follow-up, in the absence of diagnostic tools predictive of evolution into mycosis fungoides at the present time.

[Giorn It Derm Vener 1988;123:329-35].

Key words: Parapsoriasis "en plaques" - Mycosis fungoides - Immunopathology.

La nomenclatura delle parapsoriasi, termine coniato da Brocq¹ ad indicare un gruppo di dermatosi infiammatorie accomunate da eziologia ignota, decorso cronico ed una certa omogeneità clinico-morfologica, è da decenni oggetto di discussioni e controversie. L'uso di termini diversi per indicare quadri clinici sovrapponibili ed al contrario l'uso dello stesso termine per indicare quadri clinici diversi hanno reso tale nomenclatura una delle più confuse dell'intera dermatologia. Attualmente si tende comunque a riservare l'uso del termine parapsoriasis alla forma originariamente descritta da Brocq¹ come parapsoriasis « in placche » (parapsoriasis en plaques)²⁻⁹. L'aspetto delle lesioni più classiche di questa dermatosi è quello di una chiazza critemato-desquamativa non infiltrata. Tale entità, seppur considerata unitaria da alcuni A.^{2,7} viene per lo più distinta in una forma in piccole chiazze ed una in gran-

di chiazze^{4,8,9} sulla base dei reperti clinici ed istopatologici.

La distinzione della parapsoriasis « in placche » in due forme separate è altresì motivata dal fatto che viene riconosciuto alla forma in grandi chiazze un potenziale evolutivo verso la micosi fungoide, noto quadro di linfoma cutaneo a cellule T; tale possibile evoluzione appare esclusa nella corrente letteratura per la forma in piccole chiazze^{4,8-12}. Il rapporto tra parapsoriasis « in placche » e linfoma risulta tuttora non chiarito e rimane fonte di discussione. Esistono opinioni diverse sui criteri clinici ed istopatologici che permettono di documentare l'evoluzione in senso linfomatoso^{10,11,13-15}; alcuni A. considerano peraltro la diagnosi di parapsoriasis in grandi chiazze come sinonimo di micosi fungoide in fase iniziale¹⁶.

L'obiettivo difficoltà nella diagnosi differenziale tra micosi fungoide in fase iniziale e certe dermatosi infiammatorie croniche con l'ausilio del solo esame istopatologico in microscopia ottica ha spinto negli ultimi anni numerosi ricercatori ad utilizzare metodiche diverse, in grado di fornire elementi diagnostici integrativi più sensibili. Numerosi studi immunopatologici con anticorpi monoclonali sono stati condotti al fine di individuare eventuali differenze nell'immunoarchitettura dell'infiltrato e nel fenotipo immunologico delle cellule linfoidi infiltranti. Sia nella micosi fungoide che nella parapsoriasis in grandi chiazze, l'infiltrato cutaneo è composto da cellule T a prevalente fenotipo helper/inducer (CD2+, CD3+, CD4+); cellule non linfoidi accessorie dei T linfociti (cellule dendritiche CD1a+) e cellule macrofagiche sono state costantemente osservate accanto alle cellule linfoidi¹⁷⁻¹⁹. Markers immunologici di proliferazione (recettore per la transferrina)^{20,21} e di attivazione/differenziazione^{21,22} sono stati inoltre impiegati allo scopo di rilevare eventuali differenze percentuali utili ai fini diagnostici.

Pervenuto il 26-10-1987.

Accettato il 29-4-1988.

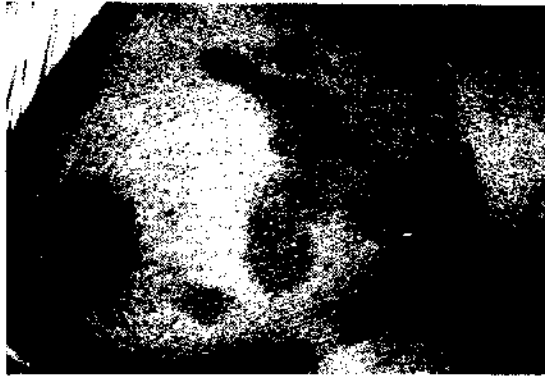


Fig. 1. — Lesioni tipiche della parapsoriasis in piccole chiazze (caso n. 2): chiazze eritemato-desquamative, a limiti netti, non atrofiche, di diametro inferiore ai 5 cm.

Studi citofotometrici hanno suggerito che il contenuto medio in DNA delle cellule linfoidi infiltranti può costituire un elemento differenziale valido in senso statistico, anche se di relativo valore diagnostico differenziale nel singolo caso²¹. Il rilievo ultrastrutturale di cellule linfoidi « atipiche » dal caratteristico nucleo cerebriforme²¹ assume un significato relativo, dal momento che tali cellule sono costantemente osservate nell'infiltrato di dermatosi infiammatorie quali eczema da contatto e lichen planus; un'analisi quantitativa può comunque fornire uno strumento diagnostico ausiliario non trascurabile²⁵. Indagini istautoradiografiche hanno valorizzato l'indice di proliferazione delle cellule linfoidi infiltranti la cute, misurato mediante l'incorporazione di ³H-timidina, come utile elemento diagnostico²⁶. Metodi morfometrici applicati allo studio ultrastrutturale hanno infine individuato nella misura media del perimetro nucleare (« nuclear contour index ») delle cellule linfoidi infiltranti un valido parametro diagnostico, almeno in chiave statistica^{27,29}.

In 9 pazienti affetti da parapsoriasis in piccole (5 casi) e grandi chiazze (4 casi) abbiamo effettuato uno studio clinico, istologico ed immunostochimico retrospettivo, al fine di valutare il follow-up dei pazienti con particolare riguardo all'evoluzione in micosi fungoide ed eventualmente individuare i caratteri clinici, istologici ed immunopatologici predittivi di tale evoluzione.

Materiali e metodi

Il presente studio è stato condotto su 9 pazienti affetti da parapsoriasis in piccole (5 casi) e grandi chiazze (4 casi). La diagnosi clinica è stata formulata in accordo con i criteri proposti da Lambert e Everett¹². La parapsoriasis in piccole chiazze è caratterizzata da chiazze non infiltrate o modicamente infiltrate, rotondeggianti od ovalari, talora digitate (variante: dermatosi digitata), a limiti ben definiti, finemente desquamanti, di colorito variabile dal roseo al rosso-brunastro al giallastro (variante: xanthoerythrodermia perstans), senza segni




Fig. 2. — Parapsoriasis in grandi chiazze: vaste chiazze eritemato-desquamative, a limiti non ben definiti, lievemente atrofiche (caso n. 9).

di atrofia, di diametro per lo più inferiore ai 5 cm, con localizzazione preferenziale al tronco ed alla parte prossimale degli arti (fig. 1). La forma in grandi chiazze è caratterizzata da chiazze variamente infiltrate, a limiti non ben definiti, di colorito variabile da roseo al brunastro, finemente desquamanti, di diametro per lo più superiore ai 10 cm; è talora apprezzabile un certo grado di atrofia (fig. 2), eventualmente associata a teleangiectasie e modificazioni pigmentarie (poichilodermia).

Le lesioni sono spesso distribuite simmetricamente su natiche, cosce, superfici flessorie e, nelle donne, sul seno. Nella rara variante retiforme, piccole lesioni papulosquamose possono essere distribuite a rete su cute diffusamente atrofica e poichilodermica con disegno caratteristico. I principali dati clinici dei pazienti esaminati sono illustrati nella tabella I.

In ogni paziente sono stati eseguiti almeno 2 prelievi bioptici da cute lesionale in momenti successivi, prima dell'inizio dell'eventuale terapia. Una metà del frammento è stata fissata in formalina tamponata ed inclusa in paraffina; l'altra metà è stata rapidamente congelata e conservata in OCT a -70°C. Dal frammento fissato ed incluso sono state ottenute sezioni di 6 µm di spessore, che sono state colorate con E.-E., PAS e Giemsa ed osservate al microscopio ottico. Dal frammento congelato sono state ottenute al criostato sezioni di 5 µm di spessore. Per la ricerca di antigeni di membrana è stata utilizzata una serie di anticorpi monoclonali (tabella II)³⁰, secondo una tecnica di immuno-

TABELLA I. — *Casistica clinica.*

Paziente	Età	Sesso	Sede delle lesioni	Tipo di lesioni	Tempo di comparsa dei sintomi (mesi)	Follow-up (mesi)	Evoluzione della malattia
1)	56	♂	Tutto l'ambito cutaneo	G.P.	24	39	Stazionaria
2)	65	♀	Tronco ed arti	P.P.	9	25	Micosi fungoide
3)	37	♂	Fianchi, glutei, arti inferiori	G.P.	47	27	Stazionaria
4)	48	♂	Tronco	G.P.	13	24	Guarigione clinica
5)	59	♂	Arti inferiori	P.P.	12	26	Stazionaria
6)	70	♂	Arti superiori e inferiori	P.P.	24	22	Guarigione clinica
7)	78	♀	Tronco, pieghe	P.P.	14	15	Stazionaria
8)	41	♀	Addome, regione mammaria, arti inferiori	P.P.	41	16	Stazionaria
9)	54	♀	Arti inferiori	G.P.	22	14	Stazionaria

G.P. = grandi placche; P.P. = piccole placche.

TABELLA II. — *Anticorpi monoclonali impiegati* *.

Anticorpo monoclonale	Cluster differenziale (CD)	Produzione
OKT3	CD3	Ortho DS, USA
OKT11	CD2	Ortho DS, USA
OKT4	CD4	Ortho DS, USA
OKT8	CD8	Ortho DS, USA
OKT6	CD1a	Ortho DS, USA
Leu 8	CD28	Becton & Dickinson, USA
Leu 9	CD7	Becton & Dickinson, USA
HLA-Dr		Coulter Clone, UK
OKM1	CD11b	Ortho DS, USA
Leu M5	CD11c	Becton & Dickinson, USA
OKT9		Ortho DS, USA
OKT10		Ortho DS, USA
B1	CD20	Coulter Clone, UK
Leu 14	CD22	Becton & Dickinson, USA

*) Specificità vedi ³⁰.

perossidasi indiretta amplificata con il complesso streptavidina-biotina ³¹. Le sezioni sono state asciugate all'aria, fissate in acetone-cloroformio per 5 min a +4°C ed incubate con l'anticorpo monoclonale per 30 min; sono state quindi eseguite una seconda incubazione con siero antitopo biotinilato da pecora (Amersham, England) per 15 min ed una terza incubazione con complesso streptavidina-biotina-perossidasi (Amersham, England); come substrato cromogeno della reazione è stato utilizzato il diamino-etil-carbazolo; le sezioni sono state quindi colorate con ematossilina di Mayer, montate con glicerina tamponata ed osservate al microscopio ottico. Appropriati controlli positivi e negativi sono stati eseguiti in parallelo per ogni seduta sperimentale.

Risultati

L'esame istologico ha dimostrato in tutti i casi, ad eccezione del n. 3, la presenza di uno scarso infiltrato linfoistocitario perivascolare nel derma superficiale (fig. 3), con espressioni di edema del derma papillare. L'epidermide mostrava focali aree di spongiosi, acantosi

(fig. 4), iperortocheratosi ed occasionalmente paracheratosi. Linfociti senza caratteri di atipia sono stati osservati isolati nel contesto dell'epidermide. Nel caso n. 3, l'infiltrato assumeva in alcuni campi microscopici una distribuzione a banda; l'epidermide mostrava una modesta atrofia focale e solo occasionali espressioni di degenerazione vacuolare dello strato basale. La paziente n. 2 (parapsoriasi in piccole chiazze) (fig. 1) non mostrava alla prima osservazione reperti significativamente diversi da quelli degli altri casi esaminati (fig. 3). A distanza di circa due anni è stato osservato un mutamento dell'aspetto clinico di alcune delle lesioni, divenute più infiltrate nella zona periferica e lievemente atrofiche nella parte centrale, assumendo una morfologia grossolanamente arciforme (fig. 5). Un prelievo biotico eseguito da una delle suddette lesioni ha dimostrato la comparsa di alcuni significativi mutamenti: l'infiltrato, pur in assenza di una chiara disposizione a banda, presentava un maggior grado di epidermotropismo (fig. 6), con presenza di un discreto numero di grandi linfociti atipici dal nucleo convoluto nel contesto dell'epidermide che si aggregavano in alcune zone a formare tipici microascessi di Pautrier; tali reperti risultavano indicativi per una diagnosi di micosi fungoide in fase iniziale. Nei casi 4 e 6 è stata osservata guarigione clinica delle manifestazioni cutanee, con presenza di esiti pigmentari. Negli altri casi la situazione clinica si è mantenuta stazionaria, con periodi di miglioramento e periodi di riesacerbazione.

In tutti i pazienti il trattamento è stato limitato ad applicazione topica di corticosteroidi, elioterapia o brevi cicli di PUVA-terapia.

I risultati dell'indagine immunostochimica con anticorpi monoclonali sono schematizzati in tabella III. In tutti i casi esaminati, la larga maggioranza delle cellule infiltranti ha mostrato un fenotipo T-helper maturo (CD3+, CD2+, CD4+). Cellule CD8+ erano presenti nell'infiltrato in tutti i casi, sebbene in percentuali inferiori rispetto alle cellule CD4+. In alcuni dei casi esaminati, una percentuale variabile




Fig. 3. — Nel derma papillare è presente un infiltrato linfoistioide perivascolare di scarsa entità. Assenti risultano i fenomeni di exocitosi (E.-E., $\times 96$).



Fig. 5. — La lesione crummato-desquamativa si presenta lievemente atrofica al centro, con un chiaro bordo di progressione infiltrato, assumendo una morfologia grossolanamente arciforme (caso n. 2).

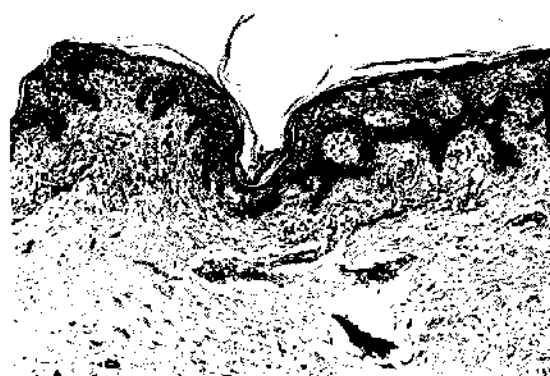

Fig. 4. — L'epidermide mostra modici segni di acantosi e spongiosi. Nel derma papillare edematoso è presente un infiltrato linfoistioide diffuso, di scarsa entità (E.-E., $\times 77$).



Fig. 6. — L'infiltrato linfoistioide, pur non assumendo una chiara disposizione a banda, mostra al centro della figura un chiaro epidermotropismo. Assenti risultano i fenomeni di spongiosi (E.-E., $\times 77$).

TABELLA III. — Risultati dell'indagine immunocistochemica^a.

Paziente	OKT3	OKT11	OKT14	OKT8	OKT6	Leu 8	Leu 9	HLA Dr	OKM1	Leu M5	OKT9	OKT10	B1	Leu 14
1)	70 %	75 %	55 %	20 %	20 %	10 %	5 %	80 %	5 %	10 %	—	—	—	—
2) (a) **	70 %	70 %	50 %	20 %	20 %	15 %	5 %	80 %	5 %	5 %	—	—	—	—
2) (b) **	70 %	75 %	60 %	15 %	25 %	10 %	—	85 %	5 %	10 %	20 %	—	—	—
3)	60 %	70 %	45 %	25 %	15 %	5 %	—	75 %	—	5 %	—	—	—	—
4)	55 %	65 %	40 %	20 %	20 %	20 %	10 %	60 %	10 %	15 %	—	—	—	—
5)	70 %	70 %	45 %	25 %	10 %	40 %	15 %	80 %	15 %	20 %	—	—	—	—
6)	60 %	65 %	35 %	25 %	25 %	25 %	5 %	70 %	10 %	15 %	—	—	—	—
7)	70 %	70 %	50 %	20 %	20 %	5 %	—	80 %	5 %	10 %	—	—	—	—
8)	55 %	65 %	35 %	25 %	25 %	5 %	—	65 %	5 %	10 %	—	—	—	—
9)	60 %	70 %	50 %	20 %	15 %	10 %	—	65 %	5 %	15 %	5 %	—	—	—

^a) I valori percentuali si riferiscono alle cellule marcate rispetto al totale delle cellule osservate nel campo microscopico; sono stati valutati 5 campi consecutivi a forte ingrandimento ($\times 400$) ed è stato scelto il valore percentuale medio (arrotondato al 5 % superiore o inferiore). Sono stati assimilati a risultato negativo valori percentuali inferiori al 5 %.

^{**}) (a) e (b) si riferiscono ai 2 successivi prelievi biotici eseguiti nella paziente in cui è stata osservata evoluzione in micosi fungine.

dal 5% al 40% delle cellule infiltranti si è dimostrata positiva per gli anticorpi monoclonali Leu 8 (CD28) e Leu 9 (CD7), in grado di riconoscere alcune sottopopolazioni T-linfocitarie mature³⁰. In tutti i casi sono state osservate cellule OKT6 (CD1a) + a morfologia dendritica, cellule accessorie dei T-linfociti, sia nell'infiltrato dermico che nell'epidermide. Una larga maggioranza delle cellule infiltranti è risultata HLA-Dr +; nell'epidermide sono state osservate alcune cellule dendritiche positive, nonché una discreta percentuale di cellule epiteliali positive. In tutti i casi è stata osservata una quantità variabile di cellule OKM1 (CD11b) +, Leu M5 (CD11c) +, di presumibile natura monocitario-macrofagica. Il recettore per la transferrina, riconosciuto dall'anticorpo monoclonale OKT9 e considerato marker di proliferazione cellulare³², è risultato espresso in quantità apprezzabile (circa 20% delle cellule infiltranti) solo nella seconda biopsia della paziente n. 2 che mostrava come abbiamo detto caratteri clinici ed istopatologici indicativi di micosi fungoide. Negativa è risultata la ricerca dell'antigene riconosciuto dall'anticorpo monoclonale OKT10, considerato marker di dedifferenziazione e/o attivazione³⁰. Cellule B-linfocitarie a fenotipo B1 (CD20) +, Leu 14 (CD22) + sono risultate virtualmente assenti.

Discussione

La notevole confusione tuttora esistente nella nomenclatura delle parapsoriasi, l'alto grado di soggettività nella diagnosi istologica e l'indubbia difficoltà nel chiarire il rapporto tra parapsoriasi « in placche » e micosi fungoide sono molto fedelmente rispecchiate nel recente editoriale pubblicato sull'*American Journal of Dermatopathology*³³. Riguardo alla distinzione tra parapsoriasi in piccole ed in grandi chiazze, le opinioni risultano discordi: alcuni individuano caratteri clinici ed istologici distintivi; altri basano la loro distinzione principalmente sull'aspetto clinico delle lesioni; altri ancora individuano alcune differenze, ma non attribuiscono loro alcun significato sostanziale; altri infine considerano meramente descrittivo il termine stesso di parapsoriasi in chiazze. Non meno acceso è il dibattito circa il rapporto tra parapsoriasi « in placche » e micosi fungoide. Molti sono coloro che abitualmente non formulano la diagnosi di parapsoriasi in grandi chiazze, considerando tale termine quale sinonimo di micosi fungoide in stadio di chiazza e quindi fonte di ingiustificata confusione. Non univoci risultano comunque i criteri istopatologici necessari per la diagnosi di micosi fungoide: se per alcuni è sufficiente il reperto di un aumentato numero di cellule mononucleate (isolate o in piccoli gruppi) in un'epidermide priva di alterazioni spongiotiche¹⁶, altri considerano la degenerazione vacuolare dello strato basale dell'epidermide (infiltrata da cellule lin-

fuidi) l'elemento istologico decisivo¹⁵. Tra coloro che considerano corretta e giustificata la diagnosi di parapsoriasi in grandi chiazze, particolare attenzione viene posta sul reperto clinico ed istologico di atrofia; l'assenza o la presenza di tale reperto permettono rispettivamente di distinguere una forma « benigna », differenziabile dalla parapsoriasi in piccole chiazze solo per il diametro delle lesioni, da una forma « pre-maligna », che assume talora i caratteri clinico-morfologici della poichilodermia.

Gran parte delle controversie appare comunque legata a questioni semantiche o di principio, piuttosto che a sostanziali divergenze di opinione. Esiste una parapsoriasi in piccole chiazze, caratterizzata da un decorso clinico benigno; un'evoluzione verso la micosi fungoide appare esclusa dalla corrente letteratura. E dunque necessario sottolineare l'eccezionalità del caso (n. 2) da noi riportato, in cui ad una inequivocabile diagnosi di parapsoriasi in piccole chiazze hanno fatto seguito, a distanza di circa due anni, chiari segni clinici ed istologici di evoluzione in micosi fungoide. El Darouti (33, pag. 534-5), riferisce di un caso di parapsoriasi in piccole chiazze (xanthoerythrodermia perstans) con evoluzione in micosi fungoide nel giro di due anni. Esiste una parapsoriasi in grandi chiazze, in cui il diametro delle lesioni può in taluni casi essere l'unico carattere differenziale rispetto alla forma in piccole chiazze; in altri casi invece, le lesioni possono presentare segni clinici ed istologici di atrofia in misura variabile, fino ad assumere il caratteristico aspetto poichilodermico. Tale forma clinica risulta la più frequentemente suscettibile di evolvere in senso linfomatoso, anche se non mancano casi di progressione verso la micosi fungoide in assenza di segni di atrofia^{4,34,35}. Anche se alcuni affermano che « nomi quali parapsoriasi in placche, poikiloderma vasculare atrophicans e parapsoriasi variegata sono semplicemente termini descrittivi per tipi diversi di lesioni a chiazze di micosi fungoide »¹⁶, è necessario sottolineare che solo il 10% circa dei casi di parapsoriasi in grandi chiazze va incontro a franca progressione clinica verso la micosi fungoide^{4,10,11}. In conclusione possiamo affermare che esiste uno spettro di quadri clinico-patologici, potenzialmente in grado di rimanere inalterati nel tempo, di andare incontro a regressione spontanea o di evolvere in alcuni casi verso la micosi fungoide; molto acuta appare al riguardo la riflessione di Rywlin (33, pag. 541) che paragona la parapsoriasi « in placche » al carcinoma in situ della cervice uterina.

I dati dello studio immunostochimico da noi effettuato concordano con quelli della letteratura riguardo alla natura delle cellule infiltranti^{17,18,21} ed al possibile significato diagnostico di alcuni markers di proliferazione e/o attivazione^{19,27,36}. In tutti i casi esaminati, la maggioranza delle cellule infiltranti ha mostrato infatti un fenotipo T-helper maturo (CD3 +,

CD2 +, CD4 +), pur risultando sempre presente una percentuale variabile di cellule linfoidi a fenotipo T suppressor/citotossico (CD8 +). Solo nel caso 2 abbiamo osservato la presenza di una discreta percentuale di cellule che esprimono il recettore per la transferrina; importante sottolineare che tale reperto si riferisce a lesioni che già mostravano i caratteri clinici ed istologici della micosi fungoide. Possiamo quindi affermare, in accordo con i dati della letteratura^{19,21,36}, che la presenza del recettore per la transferrina sulle cellule infiltranti pur non rivestendo un valore discriminante nella diagnosi differenziale tra infiltrati linfocitari benigni e maligni, tuttavia costituisce un elemento diagnostico integrativo. La pur costante, virtuale assenza di cellule OKT10 + nei nostri casi di parapsoriasi « in placche » e per converso, tuttavia, una sola saltuaria e disomogenea presenza di positività nei casi di micosi fungoide da noi studiati (dati non pubblicati) concordano con l'assunto che la positività per tale anticorpo monoclonale non può essere considerata elemento affidabile (se non in termini di probabilità, su base quantitativa) nella diagnosi differenziale tra certe dermatosi infiammatorie croniche e micosi fungoide²². Infine, l'osservazione nei nostri casi di parapsoriasi « in placche » di una percentuale largamente variabile (5-40 %) di cellule positive per gli anticorpi monoclonali Leu 8 (CD28) e Leu 9 (CD7) indica che neanche tali markers immunologici sono strumenti completamente affidabili per la diagnosi differenziale tra micosi fungoide e certe dermatosi infiammatorie croniche; è stato peraltro recentemente segnalato che la presenza di una percentuale di cellule infiltranti Leu 8 (CD28) + maggiore (dermatosi infiammatorie) o minore del 33 % (micosi fungoide) può avere valore statistico di presunzione discriminativa³⁷.

In conclusione, un messaggio che può apparire conservatore. Al momento attuale solo un accurato ed attento follow-up dei pazienti con « lesioni clinicamente e/o istologicamente sospette »³⁸ può consentire di cogliere precoci segni clinici (ispessimento delle lesioni, comparsa di atrofia centrale e bordo di progressione infiltrato, comparsa di aspetto poichilodermico) ed istologici (infiltrato a banda nel derma papillare, aumentato numero di grandi cellule cerebriformi, microascessi di Pautrier) di franca evoluzione verso la micosi fungoide. Le metodiche di studio recentemente introdotte sono tuttavia in grado di fornire elementi diagnostici integrativi statisticamente utili; la valutazione di un sempre maggiore numero di casi e l'affinamento ulteriore delle metodiche potrà consentire nel prossimo futuro una più sensibile ed affidabile valutazione dei singoli casi.

È infine doverosa una considerazione: l'osservazione di un caso di parapsoriasi in piccole chiazze con franca evoluzione in micosi fungoide, eccezionale a giudicare dalla corrente letteratura ma non esclusiva dalla nostra espe-

rienza (33, pag. 534-5), dimostra a nostro avviso che i criteri per la diagnosi (clinica ed istologica) di parapsoriasi « in placche » risentono ancora di una notevole confusione nomenclaturale; è quindi preferibile al momento attuale l'uso di termini quale « lesioni clinicamente e/o istologicamente sospette di micosi fungoide »³⁸, almeno in termini di archiviazione dei dati.

Riassunto

La nomenclatura delle parapsoriasi è da decenni oggetto di discussioni e controversie, risultando una delle più confuse dell'intera dermatologia. Tuttora non chiarito risulta il rapporto tra la parapsoriasi « in placche » e la micosi fungoide, ben noto linfoma cutaneo a cellule T. Lo studio clinico-patologico ed immunostochimico retrospettivo da noi effettuato in 9 casi di parapsoriasi in piccole o grandi chiazze dimostra la possibile evoluzione della forma in piccole chiazze verso la micosi fungoide e conferma la necessità di un attento follow-up dei pazienti, data l'assenza al momento attuale di elementi diagnostici predittivi di un'evoluzione in micosi fungoide. [Giorn It Derm Vener 1988;123:329-35].

Parole chiave: Parapsoriasi « in placche » - Micosi fungoide - Immunopatologia.

Bibliografia

- 1) Brocq L. Les parapsoriasis. Ann Dermatol Syphiligr (Paris) 1902;3:433.
- 2) Tompkins RR. Parapsoriasis. Cutis 1972;10:93.
- 3) Everett MA. Parapsoriasis: review and report of case. Cutis 1967;3:1291.
- 4) Bonvalet D, Coalu-Gohm K, Belaich S, Civatle J, Degos R. Les differentes formes du parapsoriasis en plaques, a propos de 90 cas. Ann Dermatol Venerol 1977;104:18.
- 5) Palmer DD. Atrophic (Poikiloderma vasculare atrophicans and extensive retiform parapsoriasis) forms of parapsoriasis. Thesis MS, Mayo Graduate School of Medicine (Univ. of Minnesota), 1962.
- 6) Samman PD. Cutaneous reticuloses. Trans St Johns Hosp Dermatol Soc 1975;61:11.
- 7) Lepine EM. Parapsoriasis: a re-evaluation. Cutis 1974;14:729.
- 8) Binazzi M, Calandra P, Frillici S. Le parapsoriasis (dati clinici, strutturali e metabolici). Arch Ital Dermatol Venerol Sessual 1974;39:269.
- 9) Binazzi M. Some research on parapsoriasis and lymphomas. Arch Dermatol Res 1977;258:17.
- 10) Samman PD. Mycosis fungoides and other cutaneous reticuloses. Clin Exp Dermatol 1976;1:197.
- 11) Samman PD. The natural history of parapsoriasis en plaque and prereticulotic poikiloderma. Br J Dermatol 1972;87:405.
- 12) Lambert WC, Everett MA. The nosology of parapsoriasis. J Am Acad Dermatol 1981;5:373.
- 13) Lever WF, Schaumburg-Lever G. Parapsoriasis. In: Histopathology of the skin, 6th ed, pag. 148. Philadelphia: Lippincott, 1983.
- 14) Pinkus H, Mehregan AH. Parapsoriasis. In: A guide to dermatopathology, 3rd ed, pag. 517. New York: Appleton-Century-Crofts, 1981.

- 15) Everett MA. Early diagnosis of mycosis fungoides: vacuolar interface dermatitis. *J Cutan Pathol* 1985;12:271.
- 16) Sanchez JL, Ackerman AB. The patch stage of mycosis fungoides. *Am J Dermatopathol* 1979;1:5.
- 17) McMillan EM, Wasik R, Everett MA. In situ demonstration of T-cell subsets in atrophic parapsoriasis. *J Am Acad Dermatol* 1982;6:32.
- 18) McMillan EM, Wasik R, Beeman K, Everett MA. In situ immunologic phenotyping of mycosis fungoides. *J Am Acad Dermatol* 1982;6:888.
- 19) McMillan EM, Wasik R, Peters S, Jackson I, Stoncking L, Everett MA. OKT9 reactivity in mycosis fungoides and large plaque (atrophic) parapsoriasis. *Cancer* 1983;51:1403.
- 20) Ralfkiaer E, Wantzin GL, Mason DY, Hou-Jensen K, Stein H, Thomsen K. Phenotypic characterization of lymphocyte subsets in mycosis fungoides. *Am J Clin Pathol* 1985;84:610.
- 21) Meissner K, Mathis C, Michaelis K, Arndt R, Locning Th, Rehpenning A. Transferrin and Interleukin-2 receptors in cutaneous T-cell lymphomas (Abstr.). 17th ESDR Annual Meeting. Amsterdam: March 29th-April 1st, 1987.
- 22) McMillan EM, Peters S, Jackson I, Wasik R, Stoneking L, Everett MA, Hamzazi SIH. Immunoperoxidase examination of cutaneous infiltrates of mycosis fungoides and large plaque atrophic parapsoriasis with OKT10. *J Am Acad Dermatol* 1984;10:457.
- 23) Van Vloten WA, Van Duijn P, Schaberg A. Cytodiagnostic use of Feulgen DNA measurements in cell imprint from the skin of patients with mycosis fungoides. *Br J Dermatol* 1974;91:365.
- 24) Lutzner MA, Hobbs JW, Horvath P. Ultrastructure of abnormal cells in Sézary syndrome, mycosis fungoides and parapsoriasis en plaque. *Arch Dermatol* 1971;103:375.
- 25) Pelfini C, Serri F. Parapsoriasi in placche e micosi fungoide: rilievi ultrastrutturali. *G Min Dermatol* 1975;110:43.
- 26) Pierard GE, Franchimont C, Let. de la Brassinne M, Yapiere Ch M. Proliferation rate of cutaneous T-cell lymphomas in the skin: relationship with histological pattern and cytology. In: Goos M, Christophers E, ed. *Lymphoproliferative diseases of the skin*, pag. 65. Berlin: Springer Verlag, 1982.
- 27) Meijer CJLM, Van der Loo EM, Van Vloten WA et al. Early diagnosis of mycosis fungoides and Sézary syndrome by morphometric analysis of lymphoid cells in the skin. *Cancer* 1980;45:2864.
- 28) McNutt NS, Crain WR. Quantitative electron microscopic comparison of lymphocyte nuclear contours in mycosis fungoides and in benign infiltrates in skin. *Cancer* 1981;47:698.
- 29) Payne CM, Grogan TM, Lynch PJ. An ultrastructural morphometric and immunohistochemical analysis of cutaneous lymphomas and benign lymphocytic infiltrates of skin. *Arch Dermatol* 1986;122:1139.
- 30) Foon KA, Todd RF. Immunological classification of leukemia and lymphoma. *Blood* 1986;68:1.
- 31) Guedson JL, Ternyck T, Avrameas S. The use of avidin-biotin interaction in immunoenzymatic techniques. *J Histochem Cytochem* 1979;27:1131.
- 32) Gatter KC, Brown G, Trowbridge IS, Woolston RE, Mason DY. Transferrin receptors in human tissues: their distribution and possible clinical relevance. *J Clin Pathol* 1983;36:539.
- 33) Jones RE jr, Ed. Questions to the editorial board and other authorities. *Am J Dermatopathol* 1986; 8:534.
- 34) Fleischmajer R, Pascher F, Sims CF. Parapsoriasis en plaques and mycosis fungoides. *Dermatologica* 1965;131:149.
- 35) Osmundsen PE. Parapsoriasis en plaques. *Acta Derm Venercol (Stockh)* 1968;48:345.
- 36) Soyer HP, Smolle J, Torne R, Kerl H. Transferrin receptor expression in normal skin and in various cutaneous tumors. *J Cutan Pathol* 1987;14:1.
- 37) Wood GS, Abel EA, Hoppe RT, Warnke RA. Leu 8 and Leu 9 antigen phenotypes: immunologic criteria for the distinction of mycosis fungoides from cutaneous inflammation. *J Am Acad Dermatol* 1986;14:1005.
- 38) Lamberg SI, Diamont FL, Lorincz AL et al. Mycosis fungoides cooperative study. *Arch Dermatol* 1975;111:457.

Indirizzo per la richiesta di estratti: N. Pimpinelli - Clinica Dermatologica II, Via della Pergola, 58 - 50121 Firenze.