UNIVERSITÀ DEGLI STUDI FIRENZE

FLORE
Repository istituzionale dell'Università degli Studi di Firenze

SCLEROSING EPITHELIAL HAMARTOMA:A TYPICAL PICTURE,A NAME THAT CAUSES DEBATE

Questa è la Versione finale referata (Post print/Accepted manuscript) della seguente pubblicazione:

Original Citation:

SCLEROSING EPITHELIAL HAMARTOMA:A TYPICAL PICTURE,A NAME THAT CAUSES DEBATE / N. PIMPINELLI; U. REALI; E. DONATI; C. CHIARUGI. - In: GIORNALE ITALIANO DI DERMATOLOGIA E VENEREOLOGIA. - ISSN 0392-0488. - STAMPA. - 122:(1987), pp. 455-459.

Availability:

This version is available at: 2158/25494 since:

Terms of use:

Open Access

La pubblicazione è resa disponibile sotto le norme e i termini della licenza di deposito, secondo quanto stabilito dalla Policy per l'accesso aperto dell'Università degli Studi di Firenze (https://www.sba.unifi.it/upload/policy-oa-2016-1.pdf)

Publisher copyright claim:

(Article begins on next page)

15 May 2024

Giorn. It. Derm. Vener., 122, 455-459, 1987

Sclerosing epithelial hamartoma: un quadro tipico, un nome che fa discutere

U. M. Reali - N. Pimpinelli *
C. Chiarugi - E. Donati

Università di Firenze
Istituto di Clinica Dermosifilopatica
Chirurgia Plastica Dermatologica
(Prof. U. M. Reali)

*Clinica Dermosifilopatica II **
(Prof. B. Giannotti)

Riassunto. — Il termine sclerosing epithelial hamartoma definisce un distinto quadro, caratterizzato clinicamente da una lesione solitaria, localizzata in prevalenza al volto, di aspetto scutuliforme, consistenza duro-porcellanacea, colore biancastro o giallastro e piccole dimensioni (3-10 mm di diametro). Il quadro istopatologico è caratterizzato dalla presenza di piccole filiere di cellule epiteliali basaloidi e cisti cheratinizzanti immerse in uno stroma fibroso denso, ipocellulato. Sono riportati 6 casi e vengono discussi i problemi di diagnosi differenziale ed istogenesi; vengono esposte inoltre alcune considerazioni sulla frequenza di questo peculiare amartoma.

Parole chiave. — Sclerosing epithelial hamartoma - Tricoepitelioma desmoplastico - Cisti cheratinizzanti - Cellule epiteliali basaloidi.

Introduzione

Il termine sclerosing epithelial hamartoma (SEH) è stato introdotto nel 1977 da MacDonald e coll.[1] per definire un distinto quadro clinico-patologico. Tale quadro è caratterizzato clinicamente da una lesione solitaria, localizzata prevalentemente al volto, di aspetto scutuliforme, con bordo rilevato (talora costituito da elementi miliformi) ed una zona centrale depressa, di consistenza caratteristicamente duro-porcellacea, colore biancastro o giallastro e piccole dimensioni (3-10 mm di diametro). All'esame istopatologico risulta tipica la presenza in sede dermica di piccole filiere di cellule epiteliali basaloidi e cisti cheretinizzanti, immerse in proporzioni tra loro variabili in uno stroma fibroso denso, ipocellulato, privo di fibre elastiche; la lesione appare in genere abbastanza ben circoscritta, con architettura grossolanamente simmetrica. Nello stesso anno 1977 Brownstein e Shapiro[2] hanno descritto la medesima entità clinico-patologica, attribuendole il nome di tricoepitelioma desmoplastico (desmoplastic trichoepithelioma). Un accurato esame della letteratura precedente ai due lavori originali citati consente di rilevare che questo peculiare quadro clinico-patologico è stato descritto in passato più volte, in prevalenza come tricoepitelioma solitario[3-8] ma anche con il nome di amartoma del follicolo pilifero (hair follicle hamartoma)[9].

Pervenuto il 10-10-1986.
Accettato il 15-12-1986.

Casistica clinica

Nel periodo febbraio 1979-novembre 1985 abbiamo osservato 6 pazienti affetti da sclerosing hamartoma, di età compresa tra i 19 ed i 53 anni.

Caso 1. — Donna di 33 anni, inviata presso il nostro ambulatorio con diagnosi di epitelioma basocellulare; si osserva in regione geniena sinistra una piccola placca ovalare (9 × 5 mm) di colorito biancastro, con bordo rilevato e zona centrale depressa, di consistenza francamente dura; la lesione, presente da 12 anni, non ha subito apprezzabile incremento delle dimensioni.

Caso 2. — Donna di 36 anni, che presenta in regione zigomatica sinistra una placca circolare del diametro di 8 mm, depressa al centro, a margini netti, duro-porcellanacei, costituiti da elementi miliformi; la lesione, fin ad allora passata inosservata alla paziente, è di colorito più chiaro rispetto alla cute circostante.

Fig. 1. — Ben evidente la morfologia scutuliforme della lesione, con bordo rilevato e zona centrale depressa (caso 4).

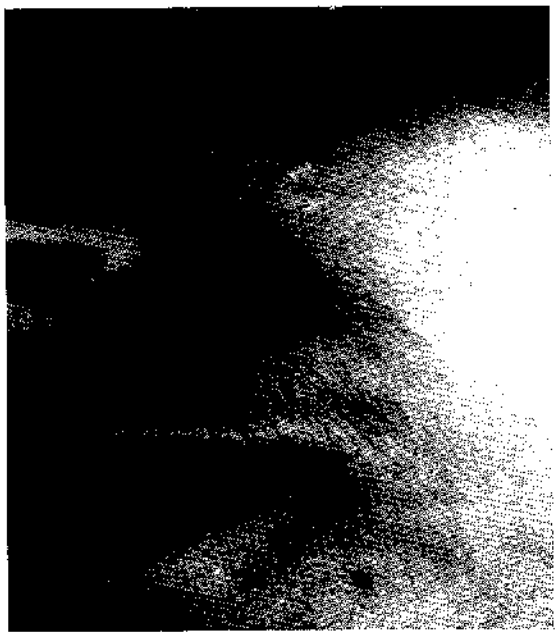

Fig. 2. — Ancora una lesione tipica (caso 1).

Caso 3. — Donna di 53 anni, che presenta da circa 20 anni in prossimità del solco naso-genieno sinistro una placchetta anulare del diametro di 7 mm, depressa al centro, con fine orletto biancastro rilevato e duro, costituito da piccoli elementi miliformi; la lesione assume nell'insieme un colorito bianco-porcellanaceo.

Fig. 3. — Da sottolineare la presenza di una piccola depressione falciforme, delimitata da un fine orletto di elementi miliformi, in corrispondenza del margine mediale del nodulo pigmentato (caso 6).

Fig. 4. — Nel derma superficiale e medio si osservano piccole filiere di cellule epiteliali basaloidi e cisti cheratinizzanti immerse in uno stroma fibroso denso (caso 2).

Caso 4. — Uomo di 20 anni, che presenta in regione zigomatica sinistra una placca di forma circolare, dal diametro di circa 8 mm, di colore biancastro, con bordo irregolarmente rilevato per la presenza di piccoli elementi miliformi, di consistenza molto dura (soprattutto a livello dei margini); la lesione, presente da circa 6 anni, si è lentamente e modestamente accresciuta.

Caso 5. — Uomo di 23 anni, che mostra in regione malare sinistra una piccola placca (diametro 5 mm) irregolarmente rotondeggiante, centralmente depressa, con bordo rilevato, duro-porcellanaceo, di colore biancastro.

Caso 6. — Donna di 19 anni, che presenta in regione geniena sinistra una lesione pigmentata, del diametro di 9 mm, di consistenza francamente dura, con una piccola depressione falciforme delimitata da un fine orletto di elementi miliformi in corrispondenza del margine mediale.

Fig. 5. — Accanto a filiere cellulari basaloidi lineari e monostratificate si apprezzano strutture bi- o tristratificate, con accenno a brevi diramazioni secondarie (caso 3).

Fig. 6. — Le cisti cheratinizzanti appaiono per lo più prive di epitelio di rivestimento, focalmente presente in forma di epitelio squamoso cheratinizzante (caso 4).

Il quadro istopatologico è caratterizzato in tutti i nostri casi dalla presenza a livello dermico di piccole filiere di cellule epiteliali basaloidi e cisti cheratinizzanti nel contesto di uno stroma fibroso denso (fig. 4). Le filiere sono costituite da cellule basaloidi dal nucleo scuro, rotondeggiante od ovalare, regolare; tali cellule sono organizzate per lo più in strutture lineari e monostratificate, mentre più di rado le filiere cellulari appaiono bi- o tristratificate e mostrano un accenno a brevi diramazioni secondarie (fig. 5). Le strutture cistiche, di varie dimensioni, risultano spesso prive di epitelio di rivestimento, focalmente presente in forma di epitelio squamoso cheratinizzante (fig. 6). Lo stroma fibroso si presenta denso, ipocellulato (fig. 7), con

Fig. 7. — Si apprezzano filiere cellulari basaloidi nel contesto di uno stroma fibroso denso, ipocellulato (caso 3).

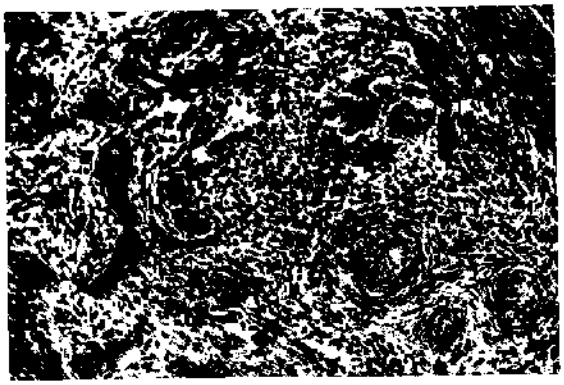

Fig. 8. — Si osservano cellule neviche in intima associazione con gli elementi istopatologici tipici dello sclerosing epithelial hamartoma (caso 6).

abituale assenza di fibre elastiche. Nel caso 6 la triade istopatologica caratteristica dello SEH si presenta intimamente associata ad un nevo melanocitico (fig. 8), giustificando la morfologia clinica della lesione (tale caso è oggetto di una pubblicazione del nostro gruppo, attualmente in corso di stampa).

Discussione

La nostra casistica conferma la peculiarità dell'aspetto clinico-patologico dello sclerosing epithelial hamartoma. La morfologia scutuliforme, la consistenza duro-porcellanacea, la localizzazione preferenziale al volto rendono la lesione indubbiamente caratteristica. La diagnosi differenziale clinica si pone sostanzialmente con l'iperplasia sebacea (le cui lesioni hanno una consistenza decisamente minore) e con il granuloma anulare, soprattutto nelle sue espressioni cliniche più modeste o iniziali. Il quadro istopatologico, anch'esso peculiare, si pone in diagnosi differenziale principalmente

con il basalioma sclerodermiforme ed il tricoepitelioma solitario, in secondo luogo con il siringoma e con le metastasi cutanee di carcinoma mammario [1 2 10-12]. Caratteri distintivi rispetto al basalioma sclerodermiforme sono la costante assenza in quest'ultimo di cisti cheratinizzanti, l'abituale presenza di isole di cellule epiteliali basofile e l'usuale asimmetria architetturale della lesione. L'assenza di filiere di cellule epiteliali basaloidi e la presenza di uno stroma lasso, cellulato permettono altresì di differenziare il tricoepitelioma solitario dallo SEH. Nel siringoma le lesioni, generalmente multiple, sono di solito prive di cisti cheratosiche e presentano spesso spazi cuticolari delimitati da cellule vacuolizzate; nello stroma fibroso le fibre elastiche sono largamente conservate. Cordoni di cellule basofile, disposte in « fila indiana », sono talvolta presenti nelle metastasi cutanee di carcinoma della mammella, al pari di una reazione stromale; la presenza di vaste isole cellulari, le atipie citologiche, l'usuale interessamento del sottocute e la frequente deposizione di mucina permettono comunque la diagnosi.

La storia naturale, la simmetria architetturale e l'assenza di atipie citologiche depongono a favore della benignità della lesione, che appare di presumibile natura amartomatosa. L'origine dello SEH rimane fino ad oggi oggetto di discussione; alcuni A. propongono una istogenesi follicolare, soprattutto sulla base dell'assenza di qualsiasi accenno alla differenziazione sudoripara o sebacea [2 11 13 14]; significative a tale proposito le frasi conclusive del lavoro originale di Brownstein e Shapiro [2]: « .....in the absence of any evidence of sweat or sebaceous differentiation in these tumors, in view of the fact that trichoepithelioma is the benign adnexal tumor that features horn cysts, and since these lesions were previously reported as trichoepitheliomas, we have chosen the name desmoplastic trichoepithelioma..... ». Più preciso l'elemento diagnostico fornito da Takey e coll. in un recente lavoro di revisione sulla diagnosi differenziale tra basalioma sclerodermiforme e SEH (tricoepitelioma desmoplastico) [12]: nello epitelio di rivestimento delle cisti cheratinizzanti di quest'ultimo è comune il rilievo di cellule cosiddette « ombra »; tali cellule cornee con evidenti fenomeni di cariolisi vengono interpretate come tentativi incompiuti di formare il fusto del capello, e fornirebbero quindi secondo gli A. un segno di differenziazione follicolare. Le indagini ultrastrutturali, riportate in due recenti lavori [15 16], non hanno chiarito del tutto il quesito istogenetico. In assenza di elementi sicuramente probanti l'origine follicolare di questo peculiare amartoma, ci sembra preferibile adottare la definizione, seppur descrittiva e non specifica, di sclerosing epithelial hamartoma. Da sottolineare la presenza di uno dei casi da noi descritti (caso 6) di un nevo melanocitico in associazione con i tipici elementi clinico-istologici dello SEH; tale associazione, già segnalata in letteratura [12 17], indica che è probabilmente semplicistico dare una « etichetta » tricoide alla lesione in oggetto.

Per concludere un cenno sulla frequenza di questo peculiare tumore cutaneo. A giudicare dal numero di casi riportati in letteratura, senz'altro inferiore a 150 se si considerano i casi valutabili retrospettivamente, siamo di fronte ad una lesione indubbiamente rara. La nostra esperienza conferma questa rarità: in un arco di tempo di circa 80 mesi, durante i quali sono passati alla nostra diretta osservazione circa 8000 pazienti, abbiamo raccolto 6 casi di SEH. Va sottolineata comunque la difficoltà di formulare la diagnosi prima dell'introduzione di precisi criteri clinico-patologici; fa riflettere infatti l'affermazione di Brownstein e Shapiro [2]: « .....on the basis of having seen a previous case and recognizing the features of a solitary granuloma annulare-like growth on the face, two of our colleagues have now made the correct clinical diagnosis..... ». Quanti casi di SEH potremmo « scovare » negli archivi istopatologici?

Summary

U. M. Reali, N. Pimpinelli, C. Chiarugi and E. Donati: Sclerosing epithelial hamartoma: a typical picture with a controversial name. — The term sclerosing epithelial hamartoma is used to designate a distinctive clinical picture featuring an isolated lesion mostly on the face, that is saucer-shaped, hard, white or yellowish and small (3-10 mm in diameter). The histological picture is characterised by narrow strands of epithelial basaloid cells and keratinous cysts immersed in a fibrous, hypocellular stroma. Six cases are reported with a discussion of the problems of differential diagnosis and histogenesis as well as remarks on the incidence of this particular hamartoma.

Key words. — Sclerosing epithelial hamartoma - Desmoplastic trichoepithelioma - Keratinous cysts - Epithelial basaloid cells.

[« Giorn. It. Derm. Vener. », 122, 455-459, (September) 1987 — U. M. Reali, N. Pimpinelli, C. Chiarugi, E. Donati: « Sclerosing epithelial hamartoma: un quadro tipico, un nome che fa discutere »].

Bibliografia

1) MacDonald D. M., Wilson Jones E., Marks R.: « Sclerosing epithelial hamartoma ». Clin. Exper. Derm., 2, 153, 1977.
2) Brownstein M. H., Shapiro H.: « Desmoplastic trichoepithelioma ». Cancer, 40, 2979, 1977.
3) Walters M.: « Epithelioma adenoides cysticum ». Arch. Derm. Syph., 56, 88, 1901.
4) Schopper K. J.: « Epithelioma adenoides cysticum (Brooke) ». Arch. Derm. Syph., 98, 199, 1909.
5) Zeligman I.: « Solitary trichoepithelioma ». Arch. Derm., 82, 35, 1960.

6) Gray H. R., Helwig E. B.: « Epithelioma adenoides cysticum and solitary trichoepithelioma ». Arch. Derm., 87, 102, 1963.
7) Nasemann T., Schropl F., Wollenweber J., Schmarsow R.: « Atypisches, isolerties trichoepitheliom am kinn ». Der Hautarzt, 24, 105, 1973.
8) Headington J. T.: « Tumours of the hair follicle». Amer. J. Path., 85, 479, 1976.
9) Phillips A.: « Hair follicle hamartoma ». Transaction of St. John's Hospital Dermatologic Society, 56, 207, 1970.
10) Bernstein G., Roth G. J.: « Sclerosing epithelial hamartoma ». J. Derm. Surg. Oncol., 4, 1, 87, 1978.
11) Rahbari H., Mehregan A. H.: « Benign follicular neoplasias ». J. Derm. Surg. Oncol., 5, 4, 295, 1979.
12) Takei Y., Fukushiro S., Ackerman A. B.: « Criteria for histologic differentiation of desmoplastic trichoepithelioma (sclerosing epithelial hamartoma) from morphea-like basal cell carcinoma ». Amer. J. Derm., 7, 3, 207, 1985.
13) Dupré A., Bonafé J. L., Lassere J.: « Hamartome epithelial sclerosant: forme clinique du tricho-epitheliome ». Ann. Derm. Vener., 107, 469, 1980.
14) Lever W. F., Schaumburg-Lever G.: « Histopathology of the skin ». 6th ed., pag. 528, J. B. Lippincott, Philadelphia-Toronto, 1983.
15) Bondi R., Santucci M., Reali U. M., Donati E., Giannotti B.: « An ultrastructural study of a sclerosing epithelial hamartoma ». Amer. J. Derm., 7, 3, 223, 1985.
16) Dervan P. A., O'Hegarty M., O'Loughlin S., Corrigan T.: « Solitary familial desmoplastic trichoepithelioma ». Amer. J. Derm., 7, 3, 277, 1985.
17) Rahbari H., Mehregan A. H.: « Trichoepithelioma and pigmented nevus: a combined malformation ». J. Cutan. Path., 2, 5, 225, 1975.

[Indirizzo degli Autori:
N. Pimpinelli
Clinica Dermosifilopatica II
Via della Pergola, 58 - 50121 Firenze]

Tip. Ed. Minerva Medica S.p.A. - Stabilimento di Saluzzo (12037) - 1987