UNIVERSITÀ DEGLI STUDI FIRENZE

FLORE
Repository istituzionale dell'Università degli Studi di Firenze

Impregnazione arteriosa epatica settoriale (arterializzazione) come segno di trombosi portale acuta. Descrizione di tre casi.

Questa è la Versione finale referata (Post print/Accepted manuscript) della seguente pubblicazione:

Original Citation:

Impregnazione arteriosa epatica settoriale (arterializzazione) come segno di trombosi portale acuta. Descrizione di tre casi / S. Colagrande; L. Carmignani; G. Roselli; N. Villari. - In: LA RADIOLOGIA MEDICA. - ISSN 0033-8362. - STAMPA. - 96:(1998), pp. 639-641.

Availability:

This version is available at: 2158/318936 since:

Terms of use:

Open Access

La pubblicazione è resa disponibile sotto le norme e i termini della licenza di deposito, secondo quanto stabilito dalla Policy per l'accesso aperto dell'Università degli Studi di Firenze (https://www.sba.unifi.it/upload/policy-oa-2016-1.pdf)

Publisher copyright claim:

(Article begins on next page)

12 October 2024

La Radiologia Medica - Radiol Med 96: 639-641, 1998
Edizioni Minerva Medica - Torino

Impregnazione arteriosa epatica settoriale (arterializzazione) come segno di trombosi portale acuta

Descrizione di tre casi

Arterial hepatic sectorial enhancement (ASE) as a sign of acute portal thrombosis. Three case reports

Stefano COLAGRANDE - Luca CARMIGNANI - Giuliana ROSELLI - Natale VILLARI

Introduzione

Nella trombosi portale il parenchima a valle dell'ostruzione può andare incontro ad alterazioni anatomo-patologiche che possono essere talvolta evidenziate con la Tomografia Computerizzata spirale. Permettendo infatti la valutazione dell'intero parenchima epatico nella fase arteriosa con una singola apnea inspiratoria, la TC può porre in evidenza alcune aree segmentarie e/o lobari di impregnazione con conseguenti problemi interpretativi [4, 5, 6, 7, 15].

Scopo di questa nota è presentare 3 casi di impregnazione settoriale del parenchima epatico durante la fase della perfusione arteriosa, osservata nei pazienti affetti da trombosi portale acuta.

Descrizione dei casi

Caso 1. — Maschio, 59 anni, giunto alla nostra osservazione per dolore all'ipocondrio destro irradiato all'epigastrio, subittero, prurito e dimagramento importante con incremento di tutti gli indici della colestasi. Ecografia: dilatazione delle vie biliari intra-epatiche e della colecisti, coledoco con aspetto regolare, assenza di lesioni focali epatiche e di tumefazioni della testa pancreatica. Colangiografia percutanea: ectasia delle vie biliari intraepatiche, parziale deconnessione delle vie di sinistra da stenosi ilare estesa all'epatocoledoco per circa cm 2; alterazioni infiltrative dalla confluenza alle diramazioni di II ordine del lobo destro. Nella stessa seduta è stato posizionato catetere di drenaggio biliare interno-esterno ed eseguita biopsia con pinza endoluminale sotto guida radioscopica con diagnosi finale di colangiocarcinoma (Klatskin 3A). Al fine di produrre trombosi portale del ramo destro, in previsione di epatectomia parziale, viene eseguita portografia transepatica mediante cateterismo ed embolizzazione del ramo portale di destra con Tissucol (7 ml) e particelle di Spongostan e successiva chiusura del tramite di accesso epatico con spirale di Gianturco.

La TC dell'addome immediatamente successiva alla trombosi conferma i reperti già noti con presenza di catetere transepatico nel ramo destro della vena porta. Nella fase contrastografica precoce è riconoscibile intensa, omogenea e fugace impregnazione del VI e VII segmento epatico, reperto non più visualizzabile durante la fase portale (fig.1).

Fig. 1. — Arterializzazione del VI-VII segmento epatico nella trombosi portale acuta iatrogena. Impregnazione grossolanamente triangolare durante la fase della perfusione arteriosa.
ASE of the VI-VII hepatic segment during acute iatrogenic portal thrombosis. Wedge-shaped hyperattenuating zone during arterial-dominant phase.

Caso 2. — Maschio, 74 anni, affetto da cirrosi emocromatosica istologicamente documentata, ipertensione portale, varici gastro-esofagee di I grado e diabete mellito secondario, giunto alla osservazione per incremento dei livelli plasmatici di transaminasi, gamma-glutamil-transpeptidasi, fosfatasi alcalina e alfa-fetoproteina plasmatica. Ecografia dell'addome superiore: epatomegalia con multiple formazioni nodulari nei segmenti IV, VI e VIII, trombosi completa del ramo portale sinistro ed ectasia dei rami arteriosi dello stesso lato come da shunt artero-venoso. Contestuale biopsia istologica effettuata sulle lesioni nodulari: epatocarcinoma.

TC dell'addome: nel lobo epatico di sinistra, ipodenso all'esame diretto e aumentato di dimensioni, è riconoscibile fugace e intensa impregnazione nella fase contrastografica precoce, con regressione del quadro e parziale ipodensità nella fase portale (fig. 2).

Caso 3. — Femmina, 77 anni, cirrotica, affetta da circa un anno da epatocarcinoma del lobo epatico destro istologicamente docu-

Dipartimento di Fisiopatologia Clinica - Sezione di Radiodiagnostica - Università degli Studi - Firenze.
Pervenuto alla Redazione il 4.8.1998; revisionato il 30.10.1998; restituito corretto il 20.11.1998; accettato per la pubblicazione il 21.11.1998.
Indirizzo per la richiesta di estratti: Dott. S. Colagrande - Dipartimento di Fisiopatologia Clinica - Sezione di Radiodiagnostica - Università degli Studi - Viale Morgagni, 85 - 50134 Firenze FI - Tel. 055/4377673 - Fax 055/431970.
Il lavoro spetta in parti uguali agli autori.

Fig. 2. — Arterializzazione nella trombosi portale neoplastica. Fugace e intensa impregnazione del lobo epatico sinistro nella fase della perfusione arteriosa.
ASE during neoplastic portal thrombosis. Transient, marked enhancement of the left hepatic lobe during arterial-dominant phase.

mentato. TC spirale: impregnazione precoce del parenchima contiguo alla lesione (fig. 3A). L'angiografia evidenziava trombosi completa del ramo portale destro. La paziente, seguita per circa un anno in cui è stata più volte sottoposta a sedute di chemioembolizzazione, torna alla nostra osservazione per comparsa di ascite, riduzione della diuresi, innalzamento dell'alfa-fetoproteina plasmatica e degli indici di colestasi. Ecografia: versamento ascitico, nodularità epatiche multiple e trombi endoluminali nella vena porta con occlusione completa del ramo di destra, prossimale al tumore, estesa anche al tronco principale.

TC dell'addome: senza mdc si evidenziano, nel V e VII segmento epatico, aree iperdense riferibili a pregressa lipiodolizzazione. Nella fase arteriosa ancora apprezzabile, seppur in misura nettamente ridotta rispetto al precedente controllo, fugace impregnazione del parenchima del lobo destro contiguo alle lesioni (fig. 3B). Le scansioni condotte durante la fase portale documentano inoltre trombosi completa del tronco portale estesa ai rami destro e sinistro con aspetto a tipo cavernoma portale senza che siano più riconoscibili differenze della densità tra lobo destro e sinistro.

Discussione e conclusioni

È noto che il parenchima epatico è perfuso per il 70% dalla vena porta e per il 30% dall'arteria epatica [3]. Studi fisiopatologici [1, 3] hanno dimostrato che esiste rapporto di compensazione tra arteria epatica e vena porta, per cui le variazioni che intercorrono in diverse situazioni nei due territori vascolari hanno l'obiettivo di mantenere costante il flusso sanguigno totale attraverso il parenchima epatico. Questo avviene grazie a comunicazioni esistenti tra i vasi principali, tra i sinusoidi e in special modo tra i plessi venosi peribiliari [5]. Il meccanismo è mediato da diversi potenziali modulatori dell'attività vascolare di questo distretto; essi sono rappresentati dal sistema nervoso autonomo, da mediatori umorali (adenosina, istamina, vasopressina, prostacicline) e dalle richieste di ossigeno e metaboliti del fegato [13, 16]. Il deficit acuto del flusso/perfusione portale verrebbe pertanto supplito dall'incremento del flusso arterioso. Secondo diversi autori [3, 17] questa situazione sarebbe mediata principalmente dall'adenosina che, liberatasi in seguito all'aumentata scissione dell'ATP da parte degli epatociti in debito di ossigeno, si accumulerebbe negli spazi peri-portobiliari di Mall determinando caduta delle resistenze e vasodilatazione generalizzata nel territorio di competenza dell'arteria epatica. Gli stessi autori hanno inoltre dimostrato che l'effetto vasodilatatore dell'adenosina si esplica in modo equivalente nei due territori vascolari arterioso e portale e che la densità dei recettori è pressochè uguale nei due distretti. Questo meccanismo è alla base anche del noto incremento del flusso portale che si verifica in seguito all'assunzione di un pasto [18]. Anche la vasopressina, determinando liberazione di adenosina,

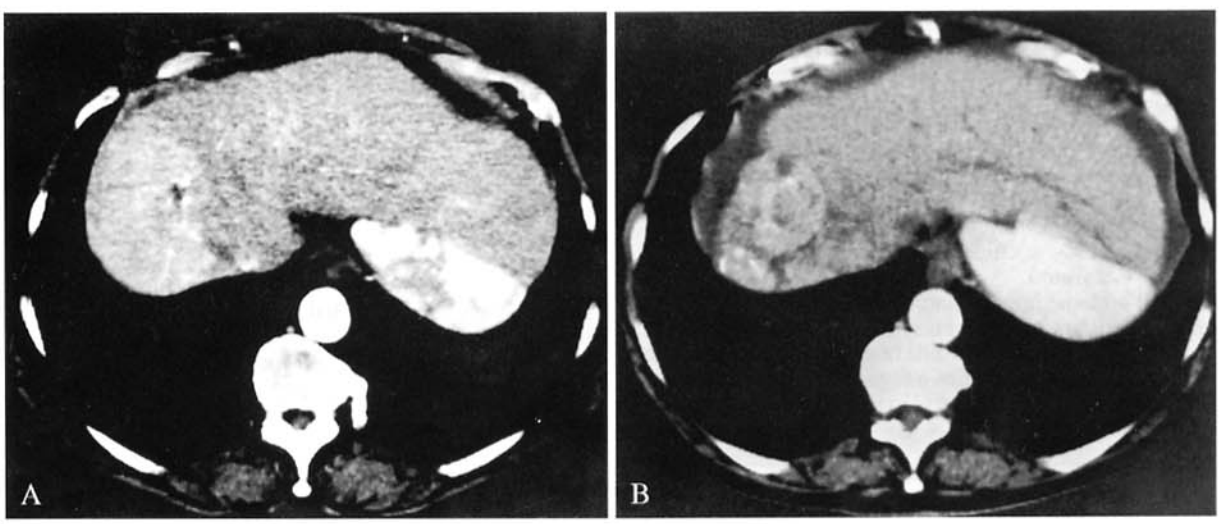

Fig. 3. — Evoluzione dell'arterializzazione nel tempo. A) Il reperto, ben evidente al primo controllo risulta nettamente involuto all'esame eseguito, con le stesse modalità, a distanza di circa un anno (B).
ASE progression in time. A) The finding, well visible at the first spiral CT examination, is less evident one year later (B).

avrebbe un ruolo non secondario; sembra infatti che in sua presenza l'arteria epatica diventi molto sensibile alle variazioni del flusso portale, tanto che la sua riduzione del 19% comporta incremento del flusso epatico arterioso mediato dalla vasopressina pari a 83% [3]. Quanto descritto si traduce alla TC nell'accentuazione arteriosa che segue la segmentazione e che può essere riassunta come segue: riduzione acuta del flusso portale — liberazione di mediatori umorali vasoattivi (adenosina in particolare) — vasodilatazione dell'arteria epatica a livello segmentale corrispondente — maggior accentuazione vascolare durante la fase della perfusione arteriosa. Si tratta di un fenomeno ben visibile se l'esame viene condotto con tecnica adeguata: acquisizioni eseguite nella fase arteriosa, 25-30 secondi dopo l'inizio della somministrazione a bolo di 100-120 ml di mdc (comunque circa una volta e mezzo il peso del paziente, ad esempio 120 ml per kg 80 di peso) alla velocità di 3-4 ml/s. Questo fenomeno non si evidenzia esclusivamente nell'ostruzione portale acuta da trombosi. L'iperperfusione arteriosa di porzioni del parenchima epatico può essere infatti di volta in volta riconosciuta nelle anomalie del flusso epatico causate da: compressione su ramo portale, tumori ipervascolarizzati (effetto sifone e fenomeno del furto), alterato drenaggio venoso, cirrosi, flogosi viscerale (colecistite acuta), chimica (alcolizzazione percutanea) e/o meccanica (biopsia percutanea) [4, 5, 9, 10, 11, 12, 14, 20].

Nei tre casi da noi descritti l'iperperfusione settoriale epatica era legata a occlusione acuta di un ramo portale. Nel primo caso l'occlusione portale era stata provocata allo scopo di rendere ipotrofico il lobo destro (da resecare) e ipertrofico il sinistro; il successivo esame aveva evidenziato impregnazione arteriosa del VI e VII segmento, assolutamente non visibile nei precedenti controlli. Nel secondo caso il paziente, affetto da trombosi tumorale completa del ramo sinistro della vena porta, presentava accentuazione arteriosa del lobo epatico sinistro a tipo «segno del bordo netto», cioè un'area con aumentata attenuazione caratterizzata da margini rettilinei tendenti a irradiarsi dalla porzione centrale del fegato alla capsula. Il suddetto quadro, già descritto da alcuni autori [8, 15, 19], sembra associarsi caratteristicamente a ostruzione tumorale della vena porta, risultando reperto non infrequente soprattutto nei pazienti affetti da epatocarcinoma con spiccata invasività locale. Lo stesso lobo si presentava inoltre ipodenso all'esame TC diretto, come da steatosi; questo aspetto è riconducibile all'accumulo di grasso e acqua negli epatociti in seguito alla progressiva deplezione di glicogeno conseguente al ridotto apporto di ossigeno causato dall'occlusione portale (steatosi indotta) [7, 15]. Si tratta comunque di un fenomeno di notevole complessità potendosi talvolta verificare anche controlateralmente per meccanismi tuttora sconosciuti. Nel terzo caso infine, la paziente era affetta da trombosi neoplastica completa (documentata angiograficamente) del ramo destro della vena porta e l'esame documentava impregnazione arteriosa precoce del lobo epatico destro che tendeva tuttavia a farsi meno importante nel controllo eseguito a distanza di un anno.

Pare dunque che l'arterializzazione epatica settoriale, nonostante il permanere o addirittura il progredire dei fatti trombotici, tenda a regredire con il tempo. I meccanismi alla base del venir meno di questo fenomeno sono senza dubbio molteplici. Innanzitutto è ipotizzabile che il deficit cronico del flusso portale determini, a lungo andare, ipotrofia del parenchima epatico interessato [2], con conseguente estensione anche al territorio di pertinenza arteriosa. In secondo luogo non è da escludere che col tempo sopravvenga la saturazione o comunque la minor rispondenza dei recettori tessutali ai fattori della regolazione dell'attività vascolare già descritti. È probabile infine che si verifichi l'apertura di shunt artero-portali e/o porto-portali a valle dell'occlusione (che si attiverebbero in seguito al persistere del gradiente pressorio attraverso la trombosi inveterata) così come la parziale riabitazione del trombo grazie all'instaurarsi di cavernomi portali.

Bibliografia

1) Carmichael FJ, Saldivia V, Varghese GA e Coll: Ethanol-induced increase in portal blood flow: role of acetate and A1- and A2- adenosine receptors. Am J Physiol 255: 417-423, 1988.

2) Hann LE, Getrajdman GI, Brown KT e Coll: Hepatic lobar atrophy: association with ipsilateral portal vein obstruction. AJR 167: 1017-1021, 1996.

3) Kawasaki T, Carmichael FJ, Saldivia V e Coll: Relationship between portal venous and hepatic arterial blood flows. Spectrum of response. Am J Physiol 259: 1010-1018, 1990.

4) Ishibashi T, Satoh A, Hama H e Coll: Transient heterogeneous enhancement on dual phase-helical CT of liver. Nippon Igaku Hoshasen Gaccai Zasshi 56: 629-633, 1996.

5) Itai Y, Matsui O: Blood flow and liver imaging. Radiology 202: 306-314, 1997.

6) Itai Y, Moss AA, Goldberg HI: Transient hepatic attenuation difference of lobar or segmental distribution detected by dynamic Computed Tomography. Radiology 144: 835-839, 1982.

7) Itai Y, Ohtomo K, Kokubo T e Coll: Segmental intensity differences in the liver on MR images: a sign of intrahepatic portal flow stoppage. Radiology 167: 17-19, 1988.

8) Itai Y, Murata S, Kurosaki Y: Straight border sign of the liver: spectrum of CT appearance and causes. RadioGraphics 15: 1089-1102, 1995.

9) Ito K, Honjo K, Fujita T e Coll: Hepatic parenchymal hyperperfusion abnormalities detected with multisection dynamic MR Imaging: appearance and interpretation. JMRI 6: 861-867, 1996.

10) Ito K, Honjo K, Fujita T e Coll: Enhanced MR imaging of the liver after ethanol treatment of hepatocellular carcinoma: evaluation of areas of hyperperfusion adjacent to the tumor. AJR 164: 1413-1417, 1995.

11) Ito K, Mitchell DG, Honjo K e Coll: Biphasic contrast-enhanced multisection dynamic MR Imaging of the liver: potential pitfalls. RadioGraphics 17: 693-705, 1997.

12) Ito K, Awaya I, Mitchell DG e Coll: Gallbladder disease: appearance of associated transient increased attenuation in the liver at biphasic, contrast-enhanced dynamic CT. Radiology 204: 723-728, 1997.

13) Lautt WW, D'Almeida MS, Mc Quacker J: Impact of the arterial buffer response on splanchnic vascular responses to intravenous adenosine, isoproterenol and glucagon. Can J Physiol Pharmoacol 66: 807-813, 1988.

14) Lee SJ, Lim JH, Lee WJ e Coll: Transient subsegmental hepatic parenchymal enhancement on dynamic CT: a sign of postbiopsy arterioportal shunt. JCAT 21: 355-360, 1997.

15) Nelson RC, Thompson GH, Chezmar JL e Coll: CT during arterial portography: diagnostic pitfalls. RadioGraphics 12: 705-718, 1992.

16) Richardson PDI, Withrington PG: Liver blood flow. I. Intrinsic and nervous control of liver blood flow. Gastroenterol 81: 159-173, 1981.

17) Sawmiller DR, Chou CC: Jejunal adenosine increases during food-induced jejunal hyperemia. Am J Physiol 258: 370-376, 1990.

18) Verma-Ansil BF, Carmichael J, Saldivia V e Coll: Effect of ethanol on splanchnic hemodynamics in awake and unrestrained rats with portal hypertension. Hepatology 10: 946 -952,1989.

19) Tyrrel RT, Kaufman SL, Bernardino ME: Straight line sign: appearance and significance during CT portography. Radiology 173: 635-637, 1989.

20) Yamashita K, Jin MJ, Hirose Y e Coll: CT finding of transient focal increased attenuation of the liver adjacent to the gallbladder in acute cholecystitis. AJR 164: 343-346, 1995.

Dott. S. Colagrande
Dipartimento di Fisiopatologia Clinica
Sezione di Radiodiagnostica
Università degli Studi - Firenze
Viale Morgagni, 85
50134 Firenze FI
Tel. 055/4377673
Fax 055/431970