UNIVERSITÀ DEGLI STUDI FIRENZE

FLORE
Repository istituzionale dell'Università degli Studi di Firenze

Sezione di Studio di Risonanza Magnetica dal titolo “Protocolli di studio e casistica ragionata RM Testo-Atlante"

Questa è la Versione finale referata (Post print/Accepted manuscript) della seguente pubblicazione:

Original Citation:

Sezione di Studio di Risonanza Magnetica dal titolo “Protocolli di studio e casistica ragionata RM Testo-Atlante" / A.Ragozzino; A.Stecco; P.Paolantonio; R.Pozzi Mucelli; S. Colagrande; F.Pasquinelli. - STAMPA. - (2010), pp. 162-212-163-214.

Availability:

This version is available at: 2158/433061 since:

Publisher:

Edizioni Clanto

Terms of use:

Open Access

La pubblicazione è resa disponibile sotto le norme e i termini della licenza di deposito, secondo quanto stabilito dalla Policy per l'accesso aperto dell'Università degli Studi di Firenze (https://www.sba.unifi.it/upload/policy-oa-2016-1.pdf)

Publisher copyright claim:

(Article begins on next page)

01 May 2024

PROTOCOLLO XXIV 1.5T

RM FEGATO DWI

A cura di: Stefano Colagrande, Filippo Pasquinelli, Martina Nicolosi

Università degli Studi Firenze, AOUC Azienda Ospedaliero-Universitaria Careggi
Dipartimento di Fisiopatologia Clinica Sezione di Radiodiagnostica Firenze

Apparecchiatura:
Gyroscan ACS NT Intera Release 12, Philips 1.5 T

Preparazione del paziente:
Digiuno e senza liquidi da 4 ore
Supino, braccia estese sopra la testa
In prima ipotesi, se disponibile, Navigator echo su trigger respiratorio.
Se non disponibile, respiro libero (paziente addestrato a respirazione costale per limitare le escursioni diaframmatiche ed eventuale O2), sempre con acquisizione single-shot.
In ultima ipotesi apnea espiratoria
Bobina per il corpo multicanale phased-array sinergy

Dwl b basso, assiale, respiro libero, single shot	
N° sezioni/% gap	12-16/10%
TE	42 ms
TR	2000 ms
FA	90°
FOV	Variabile
Spessore	6-9 mm
Matrice	128x64
Voxel	3.33/4.55/6-9 mm
Numero misure	4-6
TA	< 2 minuti
b-value	0-50

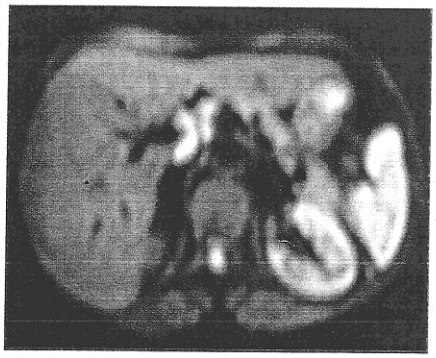

Fig. 1: Acquisizione RM assiale pesata in pseudodiffusione, D* (perfusione), b basso (0-50 s/mm^2). L'acquisizione ha un buon rapporto segnale/rumore (SNR). E' da considerare dedicata al rilievo di lesione.

CRITERI DI CORRETTEZZA:
braccia estese sopra la testa per evitare artefatti (ghosting), respiro libero, preferibilmente costale ed eventuale ossigeno per limitare il blurring respiratorio.

NOTE:
immagine pesata sulla pseudodiffusione, D* (perfusione). L'acquisizione ha un buon rapporto segnale/rumore (SNR), ma le misure dell' ADC sono affette da grande variabilità della deviazione standard (SD). E' da considerare acquisizione dedicata al rilievo di lesione, anche a confronto con acquisizioni T2 pesate, non idonea al quantitativo.

Dwl multi-b alto, assiale, respiro libero, single shot	
N° fette/% gap	12-16/10%
TE	63 ms
TR	2000 ms
FA	90°
FOV	Variabile
Spessore	6-9 mm
Matrice	128x64
Voxel	3.32/4.55/6-9 mm
Numero misure	4-6
TA	c.a. 2-3 min
b-value	0-200-400-600-800

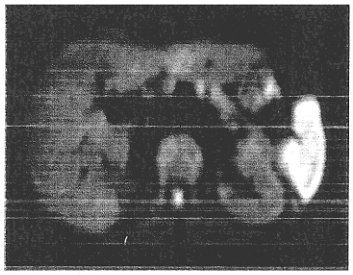

Fig. 2: Acquisizione RM assiale Dwl multi-b alto (0-200-400-600-800 s/mm^2), dedicata allo studio della diffusione vera, D. Le acquisizione presentano basso SNR con deterioramento della qualità dell'immagine all'aumentare del b-value. E' da considerare l'acquisizione dedicata alla "caratterizzazione" di lesione.

NOTE:
dedicato allo studio della diffusione vera, D. Le varie mappe ADC sono calcolate vs 0, ma è possibile calcolarle vs 200 per aumentare il peso in D. Se possibile, operare un "fitting" ovvero determinare la curva sulla quale giacciono le varie misure. Le acquisizione presentano basso SNR con deterioramento della qualità dell'immagine all'aumentare del b-value, ma minore SD.
E' da considerare l'acquisizione dedicata alla "caratterizzazione" di lesione o meglio alla valutazione quantitativa.

Commento
La tecnica di acquisizione Dwl è tuttora a carattere sperimentale e molto dibattuta. Quanto proposto ha scopo puramente indicativo ed esemplifica un comportamento tenuto, in corso di verifica, piuttosto che rappresentare un consiglio.
Il Dwl del fegato è stato quindi applicato nel tentativo di rilievo e nella caratterizzazione di lesione e nel follow-up delle epatopatie croniche.
Ad oggi una valida applicazione, seppur ancora in via sperimentale, sembra essere quella relativa alla valutazione precoce della risposta alla terapia delle metastasi: è dimostrato che le neoplasie che risponderanno bene alla terapia hanno un precoce innalzamento dei valori di ADC, al contrario di quelle che non avranno risposta alla terapia.

Il nostro protocollo prevede due acquisizioni Dwl a b-basso (0-50) e b-alto (0-200-400-600-800).

Il b-basso è acquisito nel tentativo di rilevare la lesione. Le immagini hanno "vasi neri" e le lesioni si evidenziano bene nei confronti del circostante parenchima. Molti autori affermano che questa tecnica consente di evidenziare più lesioni di quante non ne rilevino le acquisizioni T2 pesate. Le ampie variazioni di SD rendono le misure di ADC scarsamente riproducibili e non idonee ad un imaging quantitativo.

I multipli b-alti sono viceversa le acquisizioni più idonee per il tentativo di caratterizzazione. Anche se il SNR si abbassa con l'aumentare di b, le misure sono più riproducibili. Per ottenere misure di ADC più accurate, è consigliabile eseguire un "fitting" e quindi, tramite le opportune formule (Le Bihan, Yamada), valutare la diffusione vera e la frazione di perfusione sia della lesione che del circostante parenchima. Si tenga conto che attualmente l'imaging Dwl del fegato pare più idoneo a seguire longitudinalmente un paziente, ad esempio nella valutazione dei risultati della terapia, piuttosto che rilevare/caratterizzare le lesioni focali. In ogni caso il Dwl è interessante in quanto offre la possibilità di ottenere un imaging quantitativo.

CASO 35 — 1.5T

Donna di 31 anni, con lievi saltuarie algie addominali e rilievo ecografico di lesioni focali epatiche di ndd.

Filippo Pasquinelli, Martina Nicolosi, Stefano Colagrande
Università degli Studi Firenze, AOUC Azienda Ospedaliero-Universitaria Careggi
Dipartimento di Fisiopatologia Clinica Sezione di Radiodiagnostica Firenze

Anamnesi

Paziente di sesso femminile di 31 anni, in apparente buona salute, con anamnesi negativa per fumo, alcol, patologie epatiche focali o diffuse, interventi chirurgici e terapie farmacologiche di rilievo pregresse.
Esami ematici nella norma e sierologia negativa per virus epatotropi.
La paziente riferiva lievi e saltuarie algie addominali, per le quali è stata sottoposta a indagine ecografica, con evidenza di varie lesioni focali epatiche con aspetto a bersaglio di dubbia caratterizzazione. Un successivo esame TC con mdc confermava la presenza di numerose lesioni epatiche (c.a. 12), ipodense rispetto al parenchima circostante all'esame diretto, a limiti netti, con area centrale ulteriormente ipodensa rispetto alla periferia, la maggiore delle quali nel VII segmento con diametro di poco superiore ai 3 cm. Queste aree presentavano una modesta e disomogenea impregnazione nella fase di perfusione portale, rimanendo comunque sempre ipodense nei confronti del parenchima epatico circostante (Fig. 1).

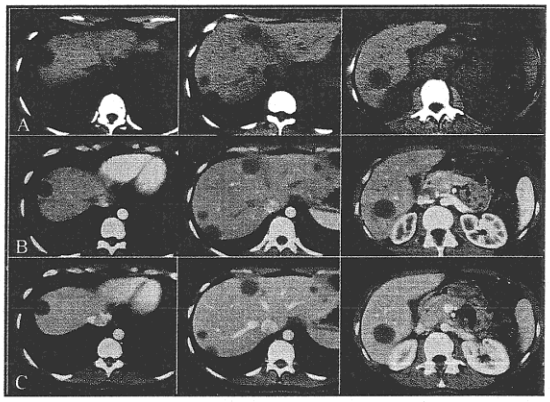

Fig. 1: Emangioendotelioma epitelioide multiplo. Studio TC diretto (A, prima riga) e dopo mdc (B, seconda riga, fase arteriosa; C, terza riga, fase portale). Presenza di numerose (c.a. 12) aree ipodense rispetto al circostante parenchima con porzione centrale ipodensa nei confronti della periferia. Modesta disomogenea impregnazione nella fase di perfusione portale, sempre comunque meno pronunciata rispetto al parenchima epatico circostante.

Metodologia

RM 1.5 T (Gyroscan ACS NT; Philips), bobina per il corpo phased-array (Gradienti da 30 mT/m/s). Non è stato somministrato mdc per rifiuto della paziente.
Viene sottoposta all'indagine in stato di digiuno, con mancata assunzione di liquidi nelle ultime 4 ore e con braccia estese sopra il capo, secondo il seguente protocollo (Tab 1):

- acquisizioni T2 pesate HASTE a respiro libero:
- SSh TE 80 assiale e coronale,
- SSh SPAIR assiale,
- SSh TE 320 assiale;
- - acquisizione T2* pesata FFE a respiro sospeso;
- - acquisizioni T1 pesate FFE a respiro sospeso
- IN-OUT Phase assiale,
- WATS in soppressione del segnale del grasso, assiale;
- -acquisizioni DWI a b basso e multi b alto

Tabella 1: Protocollo RM adottato per lo studio morfologico e pesato in Diffusione

I rilievi RM confermano quanto già evidenziato all'esame ecografico e TC:
multiple lesioni focali a margini netti con aspetto a bersaglio con dimensioni da 1.5 a 3 cm, tutte con le stesse caratteristiche di segnale.
Le acquisizioni T2 pesate dimostrano la presenza di lesioni nodulari a margini netti, iperintense rispetto al circostante parenchima con zona centrale ulteriormente iperintensa, senza variazione di segnale nelle acquisizioni fat-sat e con zona centrale ulteriormente iperintensa, con segnale prossimo a quello dei liquidi (Fig. 2). L'acquisizione T2* non aggiunge nulla di dirimente e non viene pertanto documentata.
Nelle acquisizioni T1 pesate FFE IN Phase le lesioni risultano ipointense rispetto al circostante parenchima e l'area centrale presenta ulteriore abbattimento del segnale, con evidenza di assenza di grasso all'interno delle lesioni. L'acquisizione T1 WATS conferma l'assenza del grasso all'interno delle lesioni (Fig. 3).
Nelle acquisizioni Dwl le multiple lesioni mostrano una zona periferica con comportamento simile agli angiomi, mentre la porzione centrale appare misti-liquida con abbattimento del segnale agli alti b (per il venir meno del fenomeno di shining-trough) (Fig. 4).

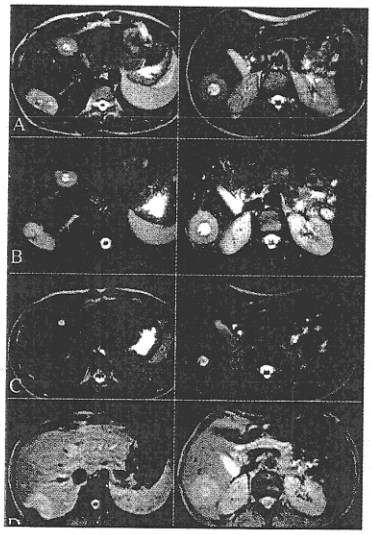

Fig. 2: Emangioendotelioma epitelioide multiplo. Studio RM diretto. Nell'acquisizione HASTE SSh assiale T2 ponderate TE 80 (A), si osservano multiple aree nodulari a bersaglio, a margini netti, iperintense rispetto al circostante parenchima con zona centrale ulteriormente iperintensa, senza variazione di segnale nelle acquisizioni fat-sat SPAIR (B). Nelle acquisizioni fortemente T2 pesate (C) l'area centrale appare iperintensa, comportamento sovrapponibile a quello dei liquidi. Non variazione di segnale nelle acquisizioni T2* (D).

Fig. 3: Studio RM diretto.
Nell'acquisizione T1 pesata FFE IP (A) le lesioni nodulari presentano abbattimento del segnale ed appaiono ipointense rispetto al parenchima circostante, ulteriormente evidente al centro delle lesioni. Nell'acquisizione T1 WATS (B) si conferma l'assenza di grasso all'interno della lesione.

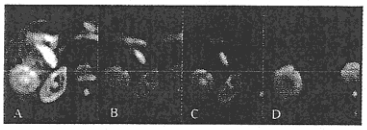

Fig. 4: Studio RM-Dwl. Nelle acquisizioni in Dwl a b 0 (A), b 150 (B), b 400 (C) e b 800 (D) le multiple lesioni mostrano una zona periferica con comportamento simile agli angiomi, mentre la porzione centrale appare misti-liquida con abbattimento del segnale agli alti b (per il venir meno del fenomeno di shining-trough).

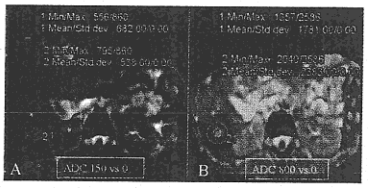

Fig.5: Mappa ADC a b 150 (A) e 800 (B): il valore dell'ADC b 800 (unità di misura, b: s/mm2, ADC: 10-6 mm2/s) della porzione centrale è 2383, della lesione in toto è 1781: la lesione presenta valori elevati, molta diffusività, poca cellularità.

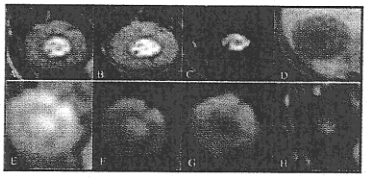

Fig. 6: Studio RM diretto e Dwl. A confronto il comportamento di variabilità del segnale delle lesioni epatiche nelle acquisizioni HASTE T2 pesata TE 80 (A), SPAIR (B), TE 320 (C), T1 WATS (D). Sequenze in diffusione a b crescente (E: b=0; F: b=150; G: b=800) e mappa ADC a b=800 (H).

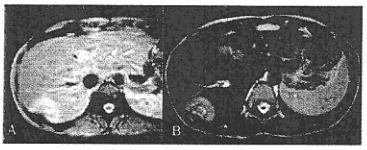

Fig. 7: Studio RM diretto. Nelle acquisizioni T2* pesata FFE (A) e T2 pesata SSh SPAIR assiale (B) evidenza del segno di retrazione del bordo.

Diagnosi

Due biopsie: neoplasia costituita da cellule rotondeggianti con abbondante citoplasma e con lumi vascolari intracellulari. Le cellule neoplastiche sono isolate o si aggregano in cordoni cellulari.

Sia le cellule isolate sia quelle aggregate in cordoni sono circondate da stroma mixoide e fibroso. Presenza di focali aree di necrosi e di saltuarie atipie citologiche.

Immunoistochimica: CD34+ e CD31+ (nelle cellule neoplastiche), Actina 1A4+ (nella componente fibrosa dello stroma peritumorale), CAM 5.2-, CK7-, AE1-AE3-, CD45-.

Il quadro istologico ed immunoistochimico è indicativo di neoplasia vascolare ed è compatibile con la diagnosi di **emangioendotelioma epitelioide.**

Commento

L' EHE è un raro tumore benigno di origine vascolare e linfatica, che induce la formazione di lacune vascolari. E' caratterizzato da una zona periferica di proliferazione attiva e una zona centrale ipovascolare con setti fibrosi o stroma ialino.

Ha un rischio intermedio di malignità, nel 27% dei casi metastatizza sopratutto al polmone [2].

Esiste una forma nodulare con precoce manifestazione di malattia ed una forma diffusa con infiltrazione del parenchima e dei vasi [3].

L'età media più colpita è 46 anni (12-86), con una lieve predominanza per il sesso femminile (61%) ed un tasso di sopravvivenza a 5 anni del 43 % [2].

I sintomi, sfumati, sono rappresentati prevalentemente da algie addominali, dolenzia in ipocondrio destro e perdita di peso. Più spesso il riscontro delle lesioni è occasionale.

L'EHE da noi descritto è una forma esclusivamente epatica, tuttavia si può riscontrare anche nei tessuti molli, polmone, milza, ossa. Il caso descritto conferma che la certezza diagnostica può essere ottenuta solo con la biopsia. Tuttavia bisogna riconoscere che gli aspetti dell'imaging e soprattutto i reperti RM sono piuttosto tipici. Infatti mentre all'indagine ecografica e TC, specie nelle forme multiple come quella descritta, si possono avere aspetti che simulano le metastasi, alla valutazione RM l'aspetto saliente è rappresentato dalla iperintensità delle lesioni anche nelle scansioni fortemente T2 pesate, seppur non così netta come quella degli angiomi (Fig. 2). Altri reperti caratteristici, ma non specifici, descritti in letteratura [2], sono la localizzazione prevalentemente periferica, l' aspetto a bersaglio, la retrazione del bordo, sebbene quest'ultimo reperto sia stato descritto anche nei colangiocarcinomi, raramente nelle metastasi epatiche trattate e in caso di cirrosi con fibrosi confluente e l'aspetto multistratificato, visibile anche nel caso da noi descritto, ma non specifico di EHE. L'aspetto multistratificato può essere comunque giustificato dalla presenza di ferro accumulato nei canali vascolari trombizzati, dal vario grado di degradazione dell'emoglobina e di precipitato proteico [3]. I segni che caratterizzano l'EHE sono molteplici, non specifici, ma comunque legati alla sua origine vascolare [4]: utile in tal senso la semeiotica del segnale nelle sequenze T1 pesate e soprattutto T2 pesate (Fig. 2, 3).

Il dubbio diagnostico deriva sopratutto dal fatto che la porzione periferica, pur essendo iperintensa, non lo è come normalmente atteso per i comuni emangiomi. Le acquisizioni in Dwl multi-b basso e alto non sono state dirimenti nella diagnosi, ma hanno comunque confortato l'orientamento di benignità delle lesioni (valori di ADC elevati 1800-2300·10-6mm2/s, quindi lesioni ad alta diffusività compatibili con basso stipamento cellulare) e confermato la presenza di una zona centrale misti-liquida.

Letture consigliate

1. *Mermuys K, Vanhoenacker PK, Roskams T, et al. (2004) Epithelioid hemangioendothelioma of the liver: radiologic-pathologic correlation. Abdom Imaging 29: 221-223*
2. *Makhlouf HR, Ishak KG, Goodman ZD, et al. (1999) Epithelioid hemangioendothelioma of the liver: a clinicopathologic study of 137 cases. Cancer 85: 562-582*
3. *Economopoulos N, Kelekis NL, Argentos S, et al. (2008) Bright-dark ring sign in MR imaging of hepatic epithelioid hemangioendothelioma. JMRI 27: 908-912*
4. *Paolantonio P, Rengo M, Ferrari R, et al. (2009) Hepatic epithelioid hemangioendothelioma (HEH) at MRI using Reticuloendothelial System (RES)-specific contrast-agent: the "bright-bright sign" rather than the "bright-dark sign". J Magn Reson Imaging 29: 994-99*