UNIVERSITÀ DEGLI STUDI FIRENZE

FLORE
Repository istituzionale dell'Università degli Studi di Firenze

[Significance and possible role of reactive T-cell infiltrate in primary B-cell lymphoma of the skin].

Questa è la Versione finale referata (Post print/Accepted manuscript) della seguente pubblicazione:

Original Citation:

[Significance and possible role of reactive T-cell infiltrate in primary B-cell lymphoma of the skin] / Carli P;Pimpinelli N;Borgognoni L;Santucci M. - In: GIORNALE ITALIANO DI DERMATOLOGIA E VENEREOLOGIA. - ISSN 0392-0488. - STAMPA. - 125:(1990), pp. 323-328.

Availability:

This version is available at: 2158/771925 since:

Terms of use:

Open Access

La pubblicazione è resa disponibile sotto le norme e i termini della licenza di deposito, secondo quanto stabilito dalla Policy per l'accesso aperto dell'Università degli Studi di Firenze (https://www.sba.unifi.it/upload/policy-oa-2016-1.pdf)

Publisher copyright claim:

(Article begins on next page)

25 April 2024

Significato e possibile ruolo dell'infiltrato T cellulare reattivo nei linfomi B primitivi della cute

P. CARLI, N. PIMPINELLI, L. BORGOGNONI e M. SANTUCCI*

Università degli Studi di Firenze
Clinica Dermatologica II (Direttore: Prof. G. Giannotti)
**Istituto di Anatomia ed Istologia Patologica*
(Direttore: Prof. G. Zampi)

Significance of reactive T-cell infiltrate in primary cutaneous B-cell lymphomas.

Primary cutaneous B-cell lymphomas (pCBCLs) represent a distinctive group from both the clinical and histomorphologic point of view, and, when compared with node-based lymphomas, tend to have a much more indolent behavior. In light of current knowledge of Skin Immune System (SIS), the actual cutaneous origin of pCBCLs and their relationship to SIS are an interesting matter of debate. In 24 cases of pCBCLs, we evaluated the evolutionary modifications of reactive T-cell infiltrate and the morphologic evidence of High Endothelial Venules (HEV). The amount of reactive T-cells was inversely related to the growth rate of skin lesions; a significant correlation was found between amount of reactive T-cells and HEV expression. Interestingly, the dramatic reduction of reactive T-cells and rapid growth of neoplastic B-cells found in nodular, quickly growing lesions, does not however correlate with the quite good overall clinico-biologic behavior of pCBCLs.

KEY WORDS: Cutaneous lymphoma - Venules, high endothelial.

La presenza di un ricco infiltrato T linfocitario reattivo è reperto comune e noto nei linfomi B a basso e intermedio grado di malignità [1-4]. La notevole quantità di linfociti T reattivi, che possono costituire la grande maggioranza delle cellule infiltranti, rende talvolta difficile la corretta classificazione della patologia linfomatosa, sia nel linfonodo [5] che nella cute [6 7]. Anche nei linfomi a cellule B a primitiva localizzazione cutanea, la cui esistenza e dignità nosografica sono state recentemente individuate [8-10], è evidente la presenza di un cospicuo infiltrato T linfocitario reattivo [10 11].

La localizzazione tissutale dei linfociti circolanti (cosiddetto «homing») è un fenomeno specifico e dipendente dalla interazione tra linfociti e venule post capillari caratterizzate da una peculiare morfologia delle cellule endotheliali, le cosiddette venule ad alto endotelio (high endothelial venules, HEV) [12 13]. Tale legame è mediato dal riconoscimento di molecole di superficie complementari [14]; secondo dati recenti, l'espressione da parte delle HEV di legandi organo specifici riconoscibili solo da subsets linfocitari forniti del recettore complementare potrebbe condizionare la composizione della popolazione cellulare di un determinato organo linfoide [12 15].

Scopo di questo lavoro è la valutazione delle modi-

Accettato il 30 maggio 1990.

*) Il presente lavoro è risultato vincitore del primo premio al concorso SIDEV/ESSEX 1988 per il miglior lavoro scientifico riservato a giovani dermatologi.

I risultati del presente studio sono stati presentati in occasione del 4th Immunodermatology Symposium (Amsterdam, 21-23 settembre 1989) nella sessione poster.

Indirizzo per la richiesta di estratti: P. Carli, Clinica Dermatologica II, Via della Pergola 58, 50121 Firenze.

ficazioni quali-quantitative dell'infiltrato T reattivo in rapporto alle varie fasi evolutive in una larga serie di lesioni cutanee specifiche in 24 pazienti affetti da linfoma B a primitiva localizzazione cutanea; abbiamo inoltre correlato questi reperti con l'evidenza morfologica delle HEV ed il grado di attivazione linfocitaria.

Materiali e metodi

Selezione dei pazienti

Il presente studio è stato effettuato su 24 pazienti affetti da linfoma B a primitiva insorgenza cutanea. I pazienti sono giunti alla nostra osservazione nel periodo compreso fra il 1980 e il giugno 1988. In ogni paziente sono state eseguite approfondite e complete indagini rivolte alla valutazione della estensione della neoplasia, mediante l'esecuzione di un esame obiettivo accurato, biopsia di eventuali linfonodi clinicamente sospetti, esami ematochimici ed emocromocitometrici, Rx torace, ecotomografia e/o tomografia computerizzata addominale, scintigrafia epatosplenica e biopsia osteomidollare. In nessuno dei pazienti tali indagini hanno documentato interessamento extracutaneo. In ciascun paziente sono state effettuate biopsie multiple su lesioni cutanee diverse per età di comparsa, morfologia clinica e velocità di crescita. In alcuni casi, la valutazione istologica ed immunologica è stata effettuata su aree della stessa lesione con la stessa età di comparsa, ma significativamente diversa velocità di crescita (placche a lenta crescita con aree di rapida crescita nodulare). Ogni frammento bioptico è stato diviso in due parti, ognuna delle quali è stata processata per l'indagine istologica ed immunologica.

TABELLA I. – *Anticorpi monoclonali usati.*

Anticorpo	(CD) Cluster di differenziazione	Produzione	Specificità
Leu 12	CD 19	BD	(24)
B1	CD 20	CC	(24)
OKB7	CD 21	ODS	(24)
Leu 14	CD 22	BD	(24)
anti-C3br	CD 35	DP	(24)
DRC-1		DP	(24)
MB2*		CI	(25)
anti-Kappa		BD	(24)
anti-lambda		BD	(24)
anti-IgG		BD	(24)
anti IgM		DP	(24)
anti-IgD		DP	(24)
MT1*		CI	(25)
T11	CD 2	CC	(24)
OKT3	CD 3	ODS	(24)
OKT4	CD 4	ODS	(24)
OKT8	CD 8	ODS	(24)
OKT6	CD 1a	ODS	(24)
anti-IL2 rec.	CD25	BD	(24)
OKM1	CD 11b	ODS	(24)
Leu M3	CD 14	BD	(24)

*) Su sezioni paraffinate. ODS = Ortho Diagnostic System, USA; BD – Becton & Dickinson, USA; CC = Coulter Clone, UK; DP – Dakopatts, Denmark; CI = Clonab, Holland

Istologia

Sezioni di 6 μ ottenute dal frammento fissato in formalina ed incluso in paraffina sono state colorate con E.E., PAS e Giemsa ed osservate al microscopio ottico.

Immunoistochimica

I frammenti sono stati rapidamente congelati e conservati in OCT a −70°. Da essi sono state poi ottenute al criostato sezioni di 5 6 μ di spessore processate per le indagini immunoistochimiche secondo modalità tecniche precedentemente descritte [16]. Gli anticorpi monoclonali usati con le relative specificità sono elencati in tabella I.

Risultati

Studio clinico

Al momento della diagnosi, la maggior parte dei pazienti presentava formazioni tumoriformi (diametro 1-15 cm) generalmente associate a lesioni sia papulo-nodulari che a placca. La malattia interessava prevalentemente il tronco. In tutti i pazienti la storia clinica rivelava la presenza, da un tempo variabile da alcuni mesi a più di 10 anni, della lesione/i in atto al momento dell'osservazione o di piccole formazioni papulo-nodulari e a placca, con evoluzione successiva in grosse lesioni nodulo-tumorali. I dati relativi al trattamento ed alla prognosi dei pazienti studiati sono specificati in dettaglio in un precedente lavoro [10]. In sintesi, i pazienti hanno mostrato un'ottima risposta alla terapia, una tendenza più o meno spiccata alla recidiva e una evoluzione clinica complessivamente favorevole, con scarsa tendenza alla diffusione extra cutanea.

Risultati istopatologici

La valutazione istologica ha dimostrato una correlazione fra età della lesione, velocità di crescita e pattern architetturale dell'infiltrato.

Nelle lesioni comparse da meno di 3 mesi, di piccole dimensioni (papule, noduli e/o placche), l'architettura dell'infiltrato è risultata nodulare e diffusa. Nel derma superficiale e medio l'infiltrato è apparso prevalentemente perivascolare e periannessiale, con focale tendenza alla distribuzione a banda. L'infiltrazione del derma profondo, generalmente nodulare, è risultata talora assente.

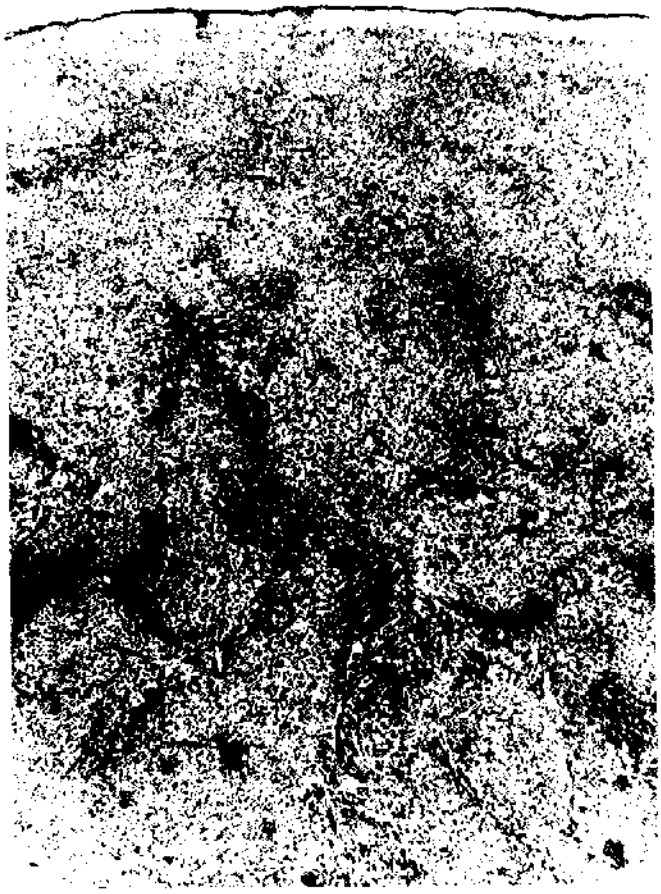

Fig. 1. — Aree nodulari composte da grandi cellule linfoidi neoplastiche appaiono circoscritte da sottili aggregati di piccole cellule linfoidi (E.E., 65 ×).

Nelle lesioni insorte da più di 12 mesi, a crescita lenta e progressiva, l'infiltrato è risultato nodulare e diffuso o diffuso. Nelle grosse lesioni nodulo-tumorali, specialmente se cresciute rapidamente su placche lievemente infiltrate di vecchia data, l'infiltrato ha mostrato un pattern diffuso, con invasione del derma a tutto spessore e talora dell'ipoderma.

In tutte le lesioni l'infiltrato neoplastico è risultato composto in prevalenza da cellule con le caratteristiche morfologiche delle cellule del centro-follicolo, cioè piccole cellule a nucleo clivato (centrociti) e/o grandi cellule a nucleo clivato (centrociti anaplastici) e/o grandi cellule a nucleo non clivato (centroblasti). La quantità relativa di ciascun tipo cellulare è risultata variabile nei diversi pazienti. La quantità delle piccole cellule linfoidi è risultata variabile in funzione all'età della lesione e della rapidità di crescita, risultando inversamente proporzionale ad esse. Le piccole cellule linfoidi sono apparse spesso distribuite in modo peculiare intorno ad aree nodulari costituite da grandi cellule neoplastiche (fig. 1). Le cellule di natura istiocito-macrofagica sono risultate più numerose nelle lesioni nodulari e nodulo-tumorali di vecchia data. Scarsi o assenti sono apparsi i granulociti eosinofili e neutrofili mentre le plasmacellule sono risultate spesso numerose nelle piccole lesioni iniziali. In tutti i casi studiati sono state osservate tipiche HEV. Il loro numero e la loro distribuzione sono risultati correlabili con la quantità e la topografia dell'infiltrato T linfoide reattivo (fig. 2); la valutazione effettuata con il PAS e l'anticorpo monoclonale MT1 su sezioni seriate di materiale fissato e incluso ha consentito di confermare l'origine T linfocitaria delle piccole cellule linfoidi in rapporto con le HEV (fig. 3, 4 e 5).



Fig. 2. — A maggiore ingrandimento appare evidente la compartimentalizzazione delle piccole linfoidi ed il loro rapporto con le HEV (freccia) (E.E., 250 ×).

Reperti immunoistochimici

I risultati dello studio in situ dell'infiltrato cutaneo mediante anticorpi monoclonali dimostrano una correlazione fra età di comparsa della lesione, velocità di crescita e immunoarchitettura delle cellule infiltranti (tab. II).

Nelle lesioni di recente insorgenza abbiamo osservato una chiara compartimentalizzazione delle cellule linfoidi B e T e delle relative cellule accessorie non linfoidi: in tali lesioni, con infiltrato a distribuzione

Fig. 3. — L'anticorpo monoclonale MT1 evidenzia la ricca componente T reattiva dell'infiltrato dermico: da notare l'area nodulare negativa, costituita da cellule linfoidi neoplastiche di taglia medio-piccola (freccia) (immunoperossidasi) (100 ×).

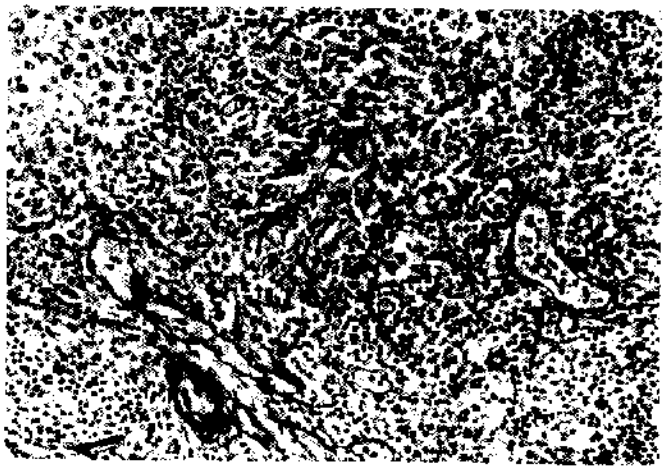

Fig. 4. — La colorazione con PAS mette bene in evidenza le tipiche caratteristiche dell'endotelio delle HEV (freccia), altrettanto evidente appare il rapporto di queste ultime con le piccole cellule linfoidi (250 ×).

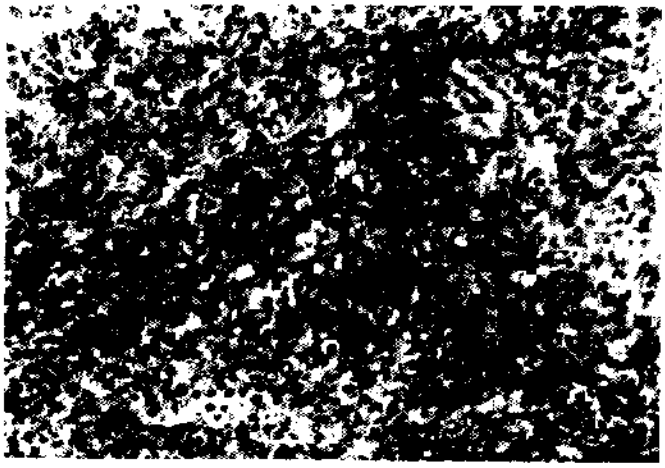

Fig. 5. — L'anticorpo monoclonale MT1 evidenzia la natura T linfocitaria delle cellule in stretto contatto con le HEV (freccia) (immunoperossidasi) (250 ×).

prevalentemente nodulare, le cellule neoplastiche B (CD 20 +, CD 22 −, SIg±) erano disposte a formare strutture follicolari insieme a cellule dendritiche DRC1 +, C3br −. Cellule B con lo stesso immunofenotipo erano presenti anche nelle aree interfollicolari, dove comunque cellule T mature CD2 +, CD3 + costituivano il 70-90% delle cellule infiltranti; il rapporto CD4/CD8 è risultato variabile da 1:1 a 1:3, con frequente e chiara prevalenza del fenotipo CD2 +, CD3 +, CD8 +, CD4 − (fig. 6). In una sola delle lesioni di età superiore a tre mesi è stato osservato il pattern sopra descritto.

Nelle lesioni presenti da più di dodici mesi, a lenta crescita, non è stata documentata una distinta compartimentalizzazione: le cellule T e B risultavano infatti variamente commiste, con una percentuale di cellule T reattive variabile dal 40 al 70%, ed un rapporto CD4/CD8 variabile da 1:2 a 1:3. La proporzione di cellule dendritiche CD1a − è risultata correlabile con la quantità di cellule T; al contrario è risultato occasionale il reperto di piccoli clusters di cellule DRC-1 +.

Nelle lesioni a rapida crescita, nodulari e nodulotumorali, l'assoluta maggioranza delle cellule infiltranti è risultata costituita da cellule B CD 20 +, CD 22 +,

TABELLA II. — *Pattern immunoarchitetturale delle lesioni cutanee.*

Morfologia clinica / età di comparsa	Velocità di crescita	Pattern infiltrati	Quantità cellule T reattive	Espressione IL-2r
Piccole lesioni papulo-nodulari o a placca / < 3 mesi	Lenta	Follicolare B/interfollicolare T (compartimentalizzazione)	Cospicua	Variabile, tendenzialmente alta
Lesioni nodulari o a placca / > 12 mesi	Lenta	Diffuso (non compartimentalizzazione)	Cospicua	Idem
Lesioni nodulo-tumorali / > 12 mesi*	Rapida*	Diffuso	Scarsa	Assente

*) Crescita rapida negli ultimi 2-3 mesi su placca a lenta crescita presente da almeno 12 mesi

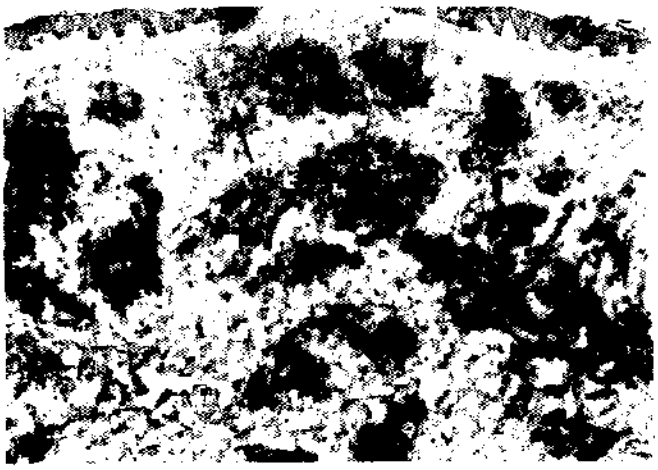

Fig. 6. — Da notare la cospicua percentuale di cellule infiltranti CD8 + ; la freccia indica un'area nodulare, immagine negativa di un cluster di cellule B neoplastiche (immunoperossidasi) (65 ×).

SIg − (SIg + solo in due casi); la componente T reattiva è risultata generalmente scarsa e comunque mai superiore al 15% delle cellule infiltranti. Il reperto di cellule dendritiche CD1a + è risultato eccezionale, mentre costantemente negativa è risultata l'immunoreazione con l'anticorpo monoclonale DRC-1.

Va sottolineato che nelle lesioni in cui coesistevano una porzione modestamente infiltrata, a lenta crescita, ed una porzione nodulare a crescita più rapida, l'indagine immunoistochimica ha documentato la coesistenza dei due tipi di pattern immunoarchitetturale. L'espressione del recettore per l'interleuchina 2 (IL-2r, CD25) è risultata variabile in relazione allo stadio evolutivo delle lesioni, apparendo correlabile al numero dei linfociti T reattivi.

Discussione

La presenza, la quantità, la distribuzione e lo stato di attivazione delle cellule T linfocitarie reattive nelle lesioni cutanee di 24 pazienti affetti da linfoma cutaneo primitivo a cellule B sono risultate significativamente correlate con le modificazioni evolutive delle lesioni stesse. Nelle aree nodulari a rapida crescita di lesioni cutanee di vecchia data sono state costantemente osservate una drastica riduzione dell'infiltrato T cellulare reattivo ed una perdita dello stato di attivazione; nelle aree a crescita lenta la quantità di cellule T reattive è sempre risultata cospicua, anche in assenza di una chiara compartimentalizzazione dell'infiltrato in aree B (follicolari) e T (interfollicolari), osservata altresì nelle lesioni di recente comparsa.

Il fenotipo immunologico prevalente delle cellule T reattive infiltranti la cute è CD2 +, CD3 +, CD8 −, CD4 − (suppressor/cytotoxic), indipendentemente dalla quantità relativa dell'infiltrato T reattivo rispetto a quello B neoplastico. Tali reperti sono interpretabili, seppur in via speculativa, come l'espressione di una risposta soppressiva antitumorale che limita e «costringe» per lungo tempo la crescita B neoplastica; il reperto di aree nodulari neoplastiche circondate da una rima periferica di piccole cellule linfoidi reattive è suggestiva in tal senso. La correlazione tra presenza e numero di tipiche HEV e quantità e stato di attivazione delle cellule T reattive è quindi interpretabile, alla luce dei dati correnti, come l'espressione della ricircolazione preferenziale (homing) delle cellule T linfocitarie nella cute [12 13 17 18].

Va comunque sottolineato come ad una rapida e tumultuosa crescita B neoplastica, con drastica riduzione dell'infiltrato T reattivo e perdita dello stato di

attivazione, non corrisponda una effettiva progressione della aggressività biologica della malattia, la cui prognosi rimane complessivamente buona. Una possibile chiave interpretativa del peculiare comportamento biologico di questo tipo di linfoma cutaneo è data dal confronto con i linfomi del tessuto linfoide associato alle mucose (Mucosa-Associated Lymphoid Tissue, MALT), i quali mostrano analoghe caratteristiche evolutivo-biologiche ed isto-immunopatologiche [19 20]. Lo studio degli specifici markers immunologici legati alla migrazione delle cellule linfoidi degli organi linfatici ed extralinfatici potrà consentire di valutare un'eventuale correlazione tra lo homing selettivo dei B e T linfociti [12 21 22] e lo sviluppo e la crescita nella cute di questo peculiare modello di linfoma, nonché il suo tipico comportamento biologico.

Astraendosi dal significato e dal possibile ruolo delle cellule T reattive in questi linfomi cutanei primitivi a B cellule, va infine sottolineato il possibile valore diagnostico-differenziale del rapporto CD4/CD8 nei confronti di malattie linfoproliferative cutanee di natura iperplastico-reattiva: tale rapporto risulta infatti tendenzialmente invertito sia nei linfomi B cutanei [6 10] che in quelli linfonodali [23].

Riassunto

I linfomi cutanei primitivi a B cellule (pCBCLs) costituiscono un gruppo distinto sia dal punto di vista clinico che istomorfologico; la loro prognosi risulta molto migliore rispetto ai linfomi linfonodali dello stesso tipo istologico. In 24 casi di pCBCLs abbiamo valutato le modificazioni evolutive dell'infiltrato reattivo T cellulare e la presenza di venule ad alto endotelio (high endothelial venules, HEV); la quantità di cellule T reattive — inversamente proporzionale alla velocità di crescita della lesione — e la loro distribuzione architetturale sono risultate chiaramente correlate con la presenza di HEV. La netta riduzione dell'infiltrato T reattivo, correlata con un netto incremento della proliferazione delle cellule B neoplastiche, non appare invece correlabile con la prognosi complessiva della malattia.

PAROLE CHIAVE: Linfoma cutaneo - Venule ad alto endotelio.

Bibliografia

1. Ramsay AD, Smith WJ, Isaacson PG. T-cell rich B cell lymphoma. Am J Surg Pathol 1988;12:433-43.
2. Isaacson PG, MacLennan KA, Subbuswamy SG. Multiple lymphomatous polyposis of the gastrointestinal tract. Histopathology 1984;8:641-56.
3. Stein H, Bonk A, Tolksdorf G *et al.* Immunohistochemical analysis of the organization of normal lymphoid tissue and non-Hodgkin's lymphomas. J Histochem Cytochem 1980;28:746-60.
4. Stein H, Gerdes J, Mason DY. The normal and malignant germinal centre. Clin Hematol 1982;11:531-41.
5. Jaffe ES. Surgical pathology of the lymphonode and related organs. Philadelphia: WB Saunders, 1985:250-1
6. Willemze R, Meijer CJLM, Scheffer E. Diffuse large cell lymphomas of follicular center cell origin presenting in the skin: A clinicopathologic and immunologic study of 16 patients. Am J Pathol 1987;126:325-33.
7. Toonstra J, Van Der Putte SCJ, Kalsbeek GL. Multilobated cutaneous T cell lymphoma: report of two cases resembling Crosti's reticulosis. Dermatologica 1983;166:128-35.
8. Willemze R, Meijer CJLM, Sentis HJ *et al.* Primary cutaneous large cell lymphomas of follicular center cell origin: a clinical follow-up study of nineteen patients. Am Acad Dermatol 1987;16:518-26.
9. Berti E, Alessi E, Caputo R *et al.* Reticulohistiocytoma of the dorsum. J Am Acad Dermatol 1988;19:259-72.
10. Pimpinelli N, Santucci M, Bosi A *et al.* Primary cutaneous follicular centre-cell lymphoma: a lymphoproliferative disease with favourable prognosis. Clin Exp Dermatol 1988;13: (in press).
11. Santucci M, Pimpinelli N, Moretti S *et al.* Primary cutaneous follicular center cell lymphoma of the back (Crosti's reticulohistiocytoma): comparison between early and late lesions. Am J Dermatopathol 1988;10: (Abstr.) (in press).
12. Duijvestijn AM, Kerkhove M, Bargatze RF *et al.* Lymphoid tissue and inflammation-specific endothelial cell differentiation defined by monoclonal antibodies. J Immunol 1987;138:718-9.
13. Freemont AJ, Ford WL. Functional and morphological changes in post-capillary venules in relation to lymphocytic infiltration into BCG-induced granulomata in rat skin. J Pathol 1985;147:1-8.
14. Butcher EC, Scollay RG, Weissman IL. Organ specific lymphocyte migration: mediation by highly selective lymphocyte interaction with organ-specific determinants on high endothelial venules. Eur J Immunol 1980;10:556-62.
15. Van Der Brugge, Gamelkoorn GJ, Kraal G. The specificity of the high endothelial venule in bronchus-associated lymphoid tissue (BALT). J Immunol 1985;134:3746-50.
16. Moretti S, Palermo A *et al.* Phenotypic and ultrastructural profile of M5 leukemia cells in peripheral blood and skin infiltrate. Tumori 1986;72:63-9.
17. Streilein JW. Skin-associated lymphoid tissues (SALT): origins and functions. J Invest Dermatol 1980;80(Suppl.):12s-16s.
18. Streilein JW. Circuits and signals of the skin-associated lymphoid tissues (SALT). J Invest Dermatol 1985;85:10s-13s.
19. Isaacson PG, Spencer J. Malignant lymphoma of mucosa-associated lymphoid tissue. Histopathology 1987;11:445-62.
20. Pimpinelli N, Santucci M, Carli P *et al.* Primary cutaneous follicular centre cell lymphoma: clinical and histological aspects. Proceeding of the Int Symp on cutaneous lymphomas (Copenhagen 28-30 October 1988) S. Karger Series: Current problem in dermatology. Honigsmann Ed, 1989 (in press).
21. Picker LJ, Medeiros LJ, Weiss LM *et al.* Expression of lymphocyte homing receptor antigen in non Hodgkin's lymphoma. Am J Pathol 1988;130:496-504.
22. Stevens SK, Weissman IL, Butcher EC. Differences in the migration of B and T lymphocytes: organ-selective localization in vivo and the role of lymphocyte-endothelial cell recognition. J Immunol 1982;128:844-51
23. Harris NL, Bhan AK. Distribution of T-cell subsets in follicular and diffuse lymphomas of B-cell type. Am J Pathol 1983;113:172-80.
24. Foon KA, Todd RF. Immunological classification of leukemia and lymphoma. Blood 1986;68:1-31.
25. West KP, Watford A, Fray L *et al.* The demonstration of B cell, T-cell and myeloid antigens in paraffin section. J Pathol 1986;150:89-101.