



UNIVERSITÀ
DEGLI STUDI
FIRENZE

FLORE

Repository istituzionale dell'Università degli Studi di Firenze

Interessamento cutaneo in corso di leucemia mielo-monocitica

Questa è la Versione finale referata (Post print/Accepted manuscript) della seguente pubblicazione:

Original Citation:

Interessamento cutaneo in corso di leucemia mielo-monocitica / N. Pimpinelli; A. Palermo; S. Moretti; A. Fattorossi. - In: GIORNALE ITALIANO DI DERMATOLOGIA E VENEREOLOGIA. - ISSN 0392-0488. - STAMPA. - 120:(1985), pp. 347-350.

Availability:

This version is available at: 2158/652057 since:

Terms of use:

Open Access

La pubblicazione è resa disponibile sotto le norme e i termini della licenza di deposito, secondo quanto stabilito dalla Policy per l'accesso aperto dell'Università degli Studi di Firenze (<https://www.sba.unifi.it/upload/policy-oa-2016-1.pdf>)

Publisher copyright claim:

(Article begins on next page)

Interessamento cutaneo in corso di leucemia mielo-monocitica

N. PIMPINELLI - S. MORETTI
A. PALERMO - A. FATTOROSI
Università di Firenze
Clinica Dermosifilopatica II

RIASSUNTO. - Viene descritto il caso di un uomo di 76 anni affetto da leucemia mielo-monocitica acuta (LMMoA), in cui un accurato esame istologico di lesioni cutanee clinicamente specifiche (noduli, papule), eseguito in fase preleucemica, non ha messo in evidenza la presenza di cellule neoplastiche. Neppure l'esecuzione di indagini ultrastrutturali, citochimiche ed immunologiche ha consentito l'identificazione di elementi atipici nell'infiltrato cutaneo, costituito da linfociti, istiociti, macrofagi e plasmacellule. Tali dati suggeriscono la possibilità che nella LMMoA si verifichi una massiva infiltrazione cutanea da parte di cellule immunocompetenti anche in apparente assenza di cellule leucemiche nella cute stessa. L'insorgenza delle manifestazioni cutanee alcuni mesi prima della dimostrabile presenza in circolo delle cellule patognomiche della LMMoA ripropone l'importanza della cute come organo spia di affezioni ematologiche.

PAROLE CHIAVE. - Leucemia mielo-monocitica acuta - Lesioni infiltrative cutanee.

Introduzione

La cute risulta interessata dalla patologia mieloproliferativa in una elevata percentuale di casi. La maggior parte dei pazienti presenta lesioni cutanee definite aspecifiche, quali emorragie ed infezioni; in altri casi si rendono invece evidenti lesioni infiltrative di vario tipo come papule, placche, noduli⁶. In tali circostanze lo studio istopatologico dell'infiltrato cutaneo dimostra pressoché costantemente una massiva infiltrazione da parte di cellule neoplastiche morfologicamente riferibili a quelle circolanti; in altri rari casi, tuttavia, l'esame microscopico evidenzia un infiltrato polimorfo costituito solo da cellule apparentemente normali, quali linfociti, istiociti, macrofagi, ecc.³. In tali situazioni è possibile ipotizzare che lo sviluppo di questo tipo di infiltrato sia secondario alla presenza di un piccolo numero di cellule neoplastiche non prontamente evidenziabili con l'esame istopatologico convenzionale. Abbiamo saggiato questa ipotesi utilizzando una serie di indagini ultrastrutturali, citochimiche ed immunologiche, nell'intento di caratterizzare meglio il massimo infiltrato cutaneo di un paziente con LMMoA in fase preleucemica e di evidenziarne così l'eventuale componente leucemica.

Pervenuto il 26-9-1984.
Accettato il 15-11-1984.

Caso clinico

Paziente di sesso maschile dell'età di 76 anni, giunto alla nostra osservazione a due mesi dall'insorgenza di prurito intenso e diffuso, seguita dalla comparsa di chiazze eritematose a limiti netti a livello di tronco ed arti. Gli esami ematochimici di routine praticati in tale occasione risultavano nella norma. Al momento del ricovero il paziente presentava lesioni papulo-nodulari diffuse e confluenti in placche su sfondo suberitrodermico (fig. 1); tumefazioni di varia entità e consistenza erano apprezzabili a livello delle principali stazioni linfonodali superficiali bilateralmente; gli organi ipocondriaci risultavano nei limiti. Gli esami ematochimici mostravano leucocitosi (18.000/mmc) con eosinofilia (neutrofili 40, eosinofili 20, linfociti, 38, basofili 0, monociti 2). Il puntato sternale dimostrava una buona cellularità, normale evolutività della linea granulo-eritropoietica, moderato incremento delle plasmacellule (5%) e di cellule ad habitus linfoide. La biopsia linfonodale metteva in evidenza un quadro polimorfo di infiltrato, con abbondanti plasmacellule ed elementi mononucleati a nucleo chiaro di incerta attribuzione. L'esame istologico di un frammento biopsico cutaneo, prelevato in corrispondenza di una lesione nodulare sulla coscia destra, rilevava un'infiltrazione di aspetto estremamente polimorfo (con presenza di linfociti, istiociti, plasmacellule) diffusa a tutto spessore dal derma papillare fino all'ipoderma, con coinvolgimento dell'epidermide in alcune zone (fig. 2). Durante i tre mesi successivi si assisteva ad un progressivo decadimento delle condizioni generali del paziente, con

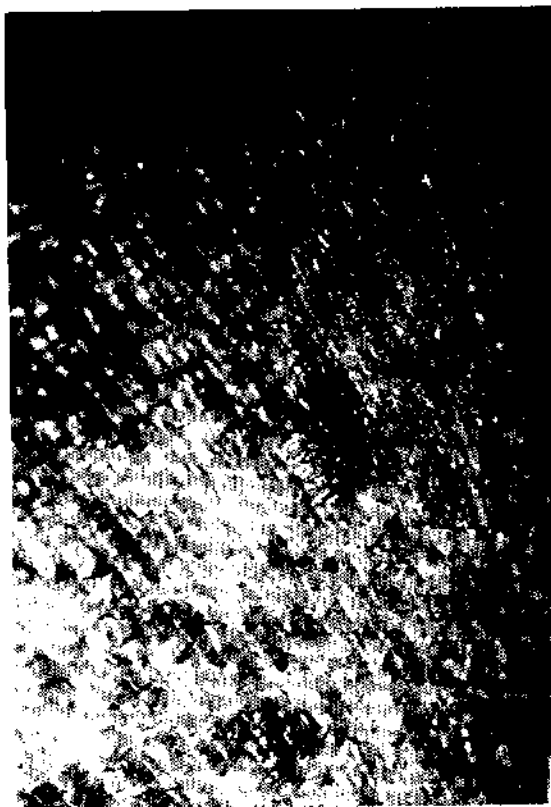

Fig. 1.

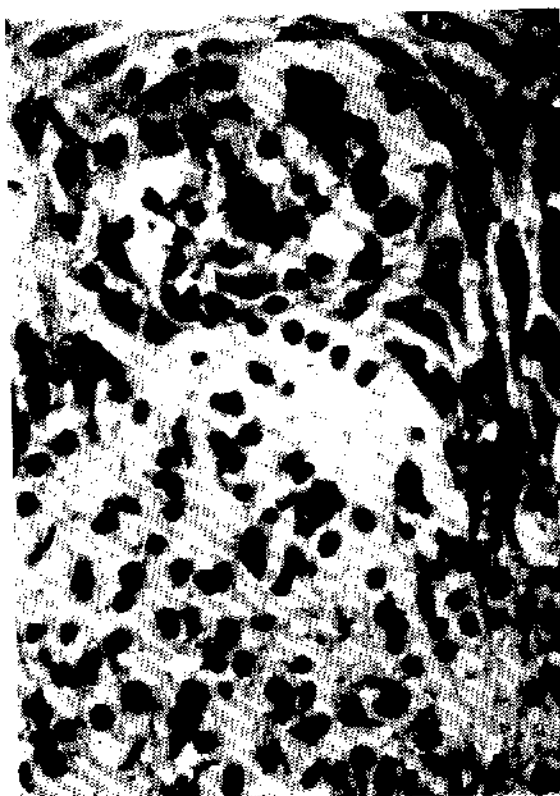


Fig. 2.

comparsa di anemia (2.300.000/mmc), leucocitosi (41.900/mmc) con formula alterata dalla presenza di numerosi elementi monocitoidi (neutrofili 38, linfociti 28, monociti 8, eosinofili 2, elementi monocitoidi 20) e piastrinopenia (86.000/mmc) che permettevano di formulare la diagnosi di LMMoA. Tali parametri ematologici peggioravano ulteriormente e si assisteva alla comparsa di disturbi cardio-circolatori e segni di insufficienza renale, fino all'exitus.

Materiali e metodi

Indagini sul materiale biotico: tutte le indagini eseguite sulla cute sono state condotte su materiale biotico proveniente dal nodulo della coscia destra. Sono stati effettuati accurati esami istologici su sezioni seriate incluse in paraffina e colorate con ematossilina-eosina e su sezioni semifini incluse in Epon 312. Sono stati inoltre allestiti preparati per l'osservazione ultrastrutturale^{8,16}. Le indagini enzimocitochimiche eseguite comprendevano la ricerca delle esterasi non specifiche (ENS) secondo Davis⁵ e della alfa-naftil-acetato esterasi acida (ANAE) secondo Mueller e coll.⁹. Su sezioni al criostato comparabili a quelle usate per le ricerche enzimocitochimiche è stata inoltre condotta la ricerca delle immunoglobuline (Ig) di membrana e/o citoplasmatiche, come marcatori di cellule della linea B-linfocitaria¹, mediante l'uso di antisieri mo-

nospicifici anti-IgG, IgA, IgM, kappa e lambda (Behringwerke) coniugati con isotiocianato di fluorescina (ITCF) in un test di immunofluorescenza diretta¹. La ricerca degli antigeni di membrana riconosciuti dagli anticorpi monoclonati OKT3, OKM1 ed OKIa (Ortho)¹⁵ è stata invece eseguita utilizzando un test di immunofluorescenza indiretta, impiegando come reagente « second step » un antisiero da capra anti-Ig di topo coniugato con ITCF (Meloy)¹⁵. Come è noto questi anticorpi monoclonali riconoscono rispettivamente antigeni associati a linfociti T maturi, antigeni associati a cellule della linea monocitario-macrofagica ed antigeni HLA-Dr rappresentati sulla membrana di varie popolazioni cellulari in differente grado di differenziazione e/o attivazione¹⁵.

Indagini sulle cellule mononucleate (CM) circolanti: tutte le indagini sulle CM sono state eseguite su sospensioni ottenute mediante centrifugazione del sangue diluito su gradiente di Ficoll-Hypaque². La morfologia delle CM è stata valutata sia in microscopia ottica su preparati citocentrifugati e colorati (Giemsa) sia mediante studi in microscopia elettronica a trasmissione. Le indagini enzimocitochimiche, eseguite su preparati citocentrifugati e fissati, comprendevano la ricerca della ANAE⁷, delle ENS⁵ e della naftol-AS-D-cloracetato esterasi (NASDCAE)¹⁷. Le indagini immunologiche sono state effettuate su sospensioni di CM in soluzione salina di Hanks supplementata di siero fetale bovino al 5%. Sono

TABELLA 1. — Profilo citochimico ed immunologico delle cellule infiltranti la cute.

ANAE	+ punteggiato + diffuso
ENS	+ diffuso
OKT3	-
OKM1	-
OK1a	+ + +
IgG	-
IgM	+ zonale
IgA	+ zonale
Kappa	+ zonale
Lambda	+ zonale

Per le abbreviazioni vedi testo.

state valutate: la capacità delle CM di formare rosette E (RE) con emazie di montone, come marcatore dei T linfociti¹; la presenza di Ig di membrana, come marcatore dei B-linfociti¹, mediante gli stessi antisieri monospecifici utilizzati per lo studio delle sezioni cutanee; la presenza di antigeni riconosciuti dagli anticorpi monoclonali OKT3, OKM1, OK1a, OKT4 ed OKT8, questi due ultimi presenti rispettivamente su popolazioni a fenotipo helper/inducer e suppressor/cytotoxic¹³. È stato utilizzato come reagente «second step» lo stesso antisiero da capra anti-Ig di topo coniugato con ITCF citato in precedenza. La capacità fagocitante delle CM è stata valutata mediante test al latex, sensibilizzato o meno con IgG¹². Tutti gli studi sulle CM, effettuati contemporaneamente al prelievo bioptico al momento del ricovero, sono stati ripetuti circa un mese dopo.

Risultati

I risultati delle indagini citochimiche ed immunologiche condotte sul frammento bioptico cutaneo sono riportati nella tabella 1. Nell'infiltrato erano presenti cellule a positività diffusa per ANAE ed ENS, cellule a positività di tipo punteggiato per l'ANAE e cellule negative. La ricerca delle Ig di superficie e citoplasmatiche documentava in alcune zone dell'infiltrato la presenza di plasmacellule e di piccoli linfociti in massima parte positivi per gli isotipi IgM ed IgA e per le catene leggere kappa e lambda. La ricerca degli antigeni di membrana con gli anticorpi monoclonali della serie OK rivelava una intensa positività solo per l'anticorpo OK1a, mentre negativa risultava la ricerca con OKT3 ed OKM1. L'esame delle sezioni semifini confermava la presenza di un infiltrato polimorfo, mentre non era possibile evidenziare cellule atipiche della serie monocitaria. L'indagine ultrastrutturale forniva ulteriore conferma di questo dato in tutte le sezioni esaminate.

Le indagini microscopiche, citochimiche ed immunologiche eseguite su preparati di CM ottenute dal prelievo ematico effettuato al momento della biopsia

TABELLA 2. — Profilo citochimico ed immunologico delle cellule mononucleate circolanti*.

	Al momento del ricovero	Fase leucemica (ca. 30 giorni dopo)
ENS	N.E.	8 % punteggiato 29 % diffuso
ANAE	N.E.	9 % punteggiato 28 % diffuso
NASDCAE	N.F.	26 %
OKT3	66 %	48 %
OKT4	48 %	30 %
OKT8	16 %	10 %
OKM1	18 %	53 %
OK1a	25 %	88 %
SmIg	16 %	9 %
IgGL fagocitosi	20 %	35 %
L fagocitosi	15 %	32 %
RE	70 %	45 %

Legenda: SmIg = Ig di membrana; IgGL = latex adsorbito con IgG; L = latex; RE = rosette E.

*) Di tali cellule, gli elementi monocitoidi atipici rappresentavano il 55 % al momento del prelievo effettuato durante la fase leucemica.

cutanea non rivelavano alcuna anomalia qualitativa o quantitativa. Le indagini effettuate sulle CM ottenute dal prelievo eseguito a distanza di circa un mese documentavano invece la presenza di numerosi elementi monocitoidi (55 %), dei quali circa la metà risultava positiva per le ENS, mentre i rimanenti risultavano positivi per la NASDCAE. Lo studio degli antigeni di membrana con anticorpi monoclonali della serie OK dimostrava nel secondo prelievo un notevole aumento delle CM positive per gli anticorpi OKM1 (53 %) ed OK1a (88 %); leggermente ridotti risultavano invece i linfociti riconosciuti dagli anticorpi OKT3 (48 %), OKT4 (30 %) ed OKT8 (10 %). Ugualmente ridotte risultavano le RE (45 %) e le cellule con Ig di superficie (9 %). Al ME si osservavano tra le CM circolanti numerosi grandi elementi con nucleo di forma irregolare ed arcuata, discreto reticolo endoplasmico liscio, scarsi lisosomi e superficie cellulare irregolare e convoluta.

Discussione

È noto che la leucemia mielomonocitica può interessare la cute non solo con lesioni aspecifiche (porpora, prurito, lesioni da grattamento, critrodermia esfoliativa, infezioni virali e/o batteriche) ma anche con lesioni, definite specifiche (papule, placche, noduli), nelle quali l'esame bioptico mette in evidenza un infiltrato leucemico spesso accompagnato da una popolazione cellulare reattiva^{11,14,15}. Nel nostro caso, caratterizzato da lesioni cutanee clinicamente «specifiche», non è stato possibile dimostrare la presenza di cellule leucemiche nell'infiltrato

cutaneo nonostante l'esecuzione di studi ultrastrutturali, citochimici ed immunologici in aggiunta all'esame istopatologico convenzionale. Questo risultato negativo è in disaccordo con quanto riportato dalla letteratura^{3,4,18} circa la natura dell'infiltrato nelle lesioni cutanee « specifiche » della LMMoA, ed induce ad ipotizzare che in questa affezione cellule immunocompetenti possano colonizzare la cute anche in assenza di una preesistente invasione da parte di cellule leucemiche; ciò appare in accordo con l'assenza di cellule leucemiche nel sangue circolante al momento della biopsia cutanea. D'altra parte, non si può escludere che un massiccio infiltrato reattivo possa costituirsi nella cute attorno ad una quantità di cellule leucemiche tanto scarsa da sfuggire ad indagini pur accurate e condotte con metodi diversi. Le gravi condizioni cliniche del paziente non hanno permesso l'esecuzione di ulteriori prelievi biotipici, volti ad accertare se alla successiva comparsa delle cellule leucemiche nel sangue circolante faceva riscontro una evidente compartecipazione delle stesse cellule alla composizione dell'infiltrato cutaneo. Appare in ogni caso di particolare interesse il fatto che in un caso di LMMoA la comparsa in circolo degli elementi cellulari patognomonici sia stata preceduta per un certo periodo di tempo da manifestazioni cutanee di tipo infiltrativo, apparentemente non correlate alla presenza di cellule leucemiche (o comunque identificabili come tali) nella cute. Si conferma così l'importanza della cute come precoce organo spia di gravi alterazioni ematologiche¹⁹, ed al tempo stesso si sottolineano le possibili difficoltà nell'interpretazione del « messaggio » inviato dalla cute stessa.

SUMMARY

N. Pimpinelli, S. Moretti, A. Palermo and A. Fattorossi: Cutaneous involvement during myelo-monocytic leukemia. — In a 76 years old man with acute myelo-monocytic leukemia (AMMoL) a careful histological observation of infiltrative cutaneous lesions, which could be clinically defined as specific (nodules, papules), was unable to reveal the presence of neoplastic cells. The infiltrate was composed of lymphocytes, histiocytes, monocytes-macrophages and plasmacells, without any sign of leukemic cells. This histopathological picture was then confirmed by careful ultrastructural, cytochemical and immunological investigations. These observations may suggest that a massive cutaneous infiltrate of immunocompetent cells during AMMoL doesn't necessary entail the presence of neoplastic cells in the skin. Finally it's noteworthy to emphasize that cutaneous lesions had preceded haematological findings for several months: this confirms

the role of the skin in early diagnosis of haematological disorders.

KEY WORDS. — Acute myelo-monocytic leukemia. Infiltrative cutaneous lesions.

[« Giorn. It. Derm. Vener. », 120, 347-350, (October) 1985 — N. Pimpinelli, S. Moretti, A. Palermo, A. Fattorossi: « Interessamento cutaneo in corso di leucemia mielo-monocitica »].

BIBLIOGRAFIA

- 1) Aiuti F., Cerottini J. C., Coombs R. A. et al.: « Identification, enumeration and isolation of B and T lymphocytes from human peripheral blood ». *Scandinavian Journal of Clinical Immunology*, 3, 521, 1974.
- 2) Boyum A. et al.: *Scandinavian Journal of Clinical Investigation*, 21, suppl. 97, 4, 1968.
- 3) Burg G., Schmoekkel C., Braun-Falco O., Wollf H.: « Monocytic leukemia ». *Archives of Dermatology*, 114, 418, 1978.
- 4) Carlesino O. A., Calvieri S., Chimenti S.: « La cute nella leucemia mielomonocitica ». *Chronica Dermatologica*, 6, 3, anno IX.
- 5) Davis D. J., Ornstein L.: *Journal of Histochemistry*, 7, 297, 1959.
- 6) Fitzpatrick e coll.: « Neoplasms of dermis ». In: « *Dermatology in general medicine* », 2nd ed., pag. 764, Ed. by McGraw-Hill, New York, 1979.
- 7) Horwitz D. A., Allison A. C., Word P., Kight N.: *Clinical and Experimental Immunology*, 30, 289, 1977.
- 8) Lane B. P., Europa D. I.: *Journal of Histochemistry and Cytochemistry*, 13, 579, 1965.
- 9) Müller J., Brun Del Re G., Buerki H., Keller H. V., Hess M. W., Cattier H.: *European Journal of Immunology*, 5, 270, 1959.
- 10) Ribuffo A. et al.: *Minerva Dermatologica*, 110, 1975.
- 11) Riccivuti G., Bidoli P., Danesino M. et al.: « Leucemia acuta evidenziale da una iniziale localizzazione cutanea ». *Giornale Italiano di Dermatologia e Venereologia*, 118, 169, 1983.
- 12) Salsamo F., De Rossi G., Fattorossi A. et al.: « The use of the IgG-latex test in human leukemia ». *La Ricerca Clinica e di Laboratorio*, 11, 43, 1981.
- 13) Sevier E. D., David G. S., Martinis J. et al.: « Monoclonal antibodies in clinical immunology ». *Clinical Chemistry*, 27, 41, 1797, 1981.
- 14) Sexamer J., Kass L., Schintzer B.: « Subacute myelomonocytic leukemia. Clinical, morphological and ultrastructural studies of 10 cases ». *American Journal of Medicine*, 57, 853, 1974.
- 15) Stawski M.: « Skin manifestations of leukemias and lymphomas ». *Cutis*, 21, 814, 1978.
- 16) Venable J. M., Coggeshall R.: *Journal of Cellular Biology*, 25, 407, 1965.
- 17) Yam T. T., Li C. Y., Crosby W. H.: *American Journal of Clinical Pathology*, 55, 283, 1971.
- 18) Yoder F. W., Schuch R. L.: « Aleukemic leukemia cutis ». *Archives of Dermatology*, 112, 367, 1976.

[Indirizzo degli Autori:

N. Pimpinelli
Clinica Dermosifilopatica II
Via della Pergola, 58 - 50129 Firenze]