LA NOSTRA ESPERIENZA IN MERITO ALLA RESEZIONE ANTERIORE DEL RETTO CON ANASTOMOSI PER VIA TRANSANALE SECONDO PARKS

C. FUCINI - U. BETTINI - G. CARDONA - G. MALATANTIS - M. GIGLIOLI

Chirurgia d'Urgenza - Università degli Studi di Firenze
Direttore: Prof. U. Bettini

OUR EXPERIENCE WITH PARK'S TRANSANAL ANASTOMOSIS IN THE ANTERIOR RESECTION OF THE RECTUM.

Summary: From January 1978 to June 1981 eight patients with cancer of the rectum have been treated by rectal excision and colo-anal anastomosis according to the transanal approach described by Parks and Thompson.

The functional results of the operation on the continence are reported.

Two patients, one after 8 months and the other after 40 months from the operation, have been investigated physiologically with reference to sphincter function.

The results suggest that the operation, in absence of postoperative complications, does not impair the mechanism subserving continence.

Key words: Rectum, Carcinoma, Surgery, Anorectal physiology.

Nella chirurgia del cancro del retto medio-inferiore, da due decenni l'attenzione dei chirurghi si è appuntata sul binomio: conservazione dell'apparato sfinterico-radicalità dell'exeresi chirurgica e quindi sulla ricerca di tecniche che rendessero possibile praticare anastomosi colo-rettali basse senza compromettere la funzione sfinterica. Questi problemi sono ancor oggi particolarmente vivi e sentiti (Portin, 1982); tuttavia da alcuni anni si è manifestata la tendenza, soprattutto fra i chirurghi anglosassoni (Heald, 1980; Mettlin e Coll., 1981) ad estendere l'indicazione degli interventi di tipo conservativo rispetto all'intervento di amputazione del retto per via addomino-perineale come descritto da Miles.

Questo atteggiamento è verosimilmente dovuto a più ordini di fattori:

1) I risultati di recenti follow-up condotti nei pazienti operati di amputazione addomino-perineale e in quelli operati con interventi conservativi dell'apparato sfinteriale hanno dimostrato, per neoplasie allo stesso stadio, sopravvivenze simili a distanze (Slanetz e Coll., 1972; Nicholls e Coll., 1979; Heald, 1980).

2) La necessità di resecare un tratto di almeno 4-5 cm di intestino al di sotto

Giunto in Redazione: 31-5-1982.

della neoplasia per salvaguardare i principi di radicalità oncologica (Goligher e Coll., 1965)) è stata da più parti riconsiderata in senso critico.

Per molti AA. (Black e Waugh, 1948; Lofgren e Coll., 1957; Slanetz e Coll., 1972; Localio, 1974; Segall e Coll., 1981) la diffusione intramurale retrograda non supera la distanza di 1-1,5 cm se il tumore è ben differenziato, non colloide, per cui il tratto di intestino da resecare a valle del tumore può essere limitato a 2 cm circa.

Tale atteggiamento sembra giustificato anche dalla constatazione che le recidive locali perineo-pelviche nelle resezioni anteriori, raramente interessano in prima istanza l'anastomosi; più frequentemente insorgono nelle stesse sedi di recidiva locale dopo interventi di amputazione del retto per via addomino-perineale (spazio presacrale, inserzione delle ali del retto, parete vaginale posteriore) e solo secondariamente invadono l'anastomosi (Morson e Coll., 1963; Polk e Spratt, 1971). L'insufficienza dell'exeresi quale condizione determinante la comparsa di recidive locali (perineo-pelviche) va quindi riferita alle regioni laterali o anteroposteriori piuttosto che alla resezione più o meno distale (Bacon, 1956; Gunderson e Sosin, 1974; Heald e Leicester 1981).

3) Le recenti teorie, in parte controverse (Lane e Parks, 1977; Rudd, 1979; Cortesini, 1980; Williams e Coll., 1980), secondo le quali la conservazione di un tratto di retto sopra il piano dei muscoli elevatori non sembra indispensabile per il mantenimento di una soddisfacente funzione sfinterica.

4) L'attuazione di programmi di screening per la diagnosi precoce del cancro del colon-retto porta al trattamento un maggior numero di forme maligne iniziali, confinate cioè alla sola parete del viscere (Gilbertsen e Coll., 1977).

5) L'introduzione e l'uso sempre più diffuso di cucitrici automatiche sembra aver in parte risolto le difficoltà di ordine tecnico legate alla confezione di anastomosi colo-rettali molto basse (Goligher, 1979; Heald e Leicester, 1981; Fegiz e Coll., 1981; Smith, 1981).

6) Le applicazioni di radioterapie adiuvanti pre-operatorie possono (con la diminuzione della massa tumorale) rendere possibili interventi conservativi dove prima si sarebbe ricorso ad amputazione del retto per via addomino-perineale (Klingerman, 1975; Roswitt e Coll., 1975; Stearns e Coll., 1974; Rider e Coll., 1977; Cohen e Coll., 1981).

In base alle considerazioni riportate, prescindendo dalle possibilità offerte dai trattamenti solo escissionali o endoscopici delle lesioni confinate alla sottomucosa (Morson e Coll., 1977) perché permamane sempre il problema della valutazione dell'interessamento linfonodale e perché non ci sono a tutt'oggi dati sufficienti sui risultati a distanza, non sembra imprudente affermare che, qualora la neoplasia sia ben differenziata e non infiltrante, all'esame clinico, le strutture circostanti, gli interventi conservativi possano trovare applicazione nel trattamento di tumori distanti fino a 5-6 cm dal margine anale.

Come abbiamo già avuto modo di ricordare, l'uso delle cucitrici automatiche sembra aver in parte risolto i problemi connessi alla confezione di anastomosi basse (Goligher, 1979).

Tuttavia, poiché l'allestimento di una anastomosi con la cucitrice richiede la conservazione di un tratto di parete rettale sopra il piano degli elevatori per poter praticare la sutura a borsa di tabacco del moncone distale (Keighley e Matheson, 1980), in certi casi di neoplasie molto basse (attorno ai 6 cm) in cui sia necessario estendere l'exeresi del retto fino al piano degli elevatori, l'unica alternativa all'amputazione è costituita dagli interventi di pull-through addominale nelle loro varianti (Babcock-Bacon, 1939; Cutait-Turbull, 1961), dall'intervento di re-

sezione per via combinata addomino-transacrale (Localio e Baron, 1973) e dall'intervento che prevede la confezione della anastomosi per via transanale descritto da Parks nel 1972 e successivamente modificato da Parks e Thompson (1977).

Tra questi interventi combinati di conservazione dell'apparato sfinterico ci sembra che l'intervento di Parks e Thompson (1977), per i risultati riferiti dagli AA. ed anche sul piano concettuale, offra migliori garanzie relativamente all'incidenza delle complicanze post-operatorie ed alla qualità dei risultati funzionali.

Infatti il fine di quest'intervento è quello di evitare lo svantaggio della eversione del moncone rettale o peggio del canale anale o il pull-through del colon attraverso l'apparato sfinterico, manovre che sembrano comportare un danno alla innervazione del viscere e degli sfinteri tale da pregiudicare la continenza (York Mason, 1972; Parks, 1972; Rudd, 1979). Con tale metodica inoltre si preserva la mucosa di transizione del canale anale di cui è ben nota l'importanza sul meccanismo della continenza (Goligher e Hughes, 1951; Duthie e Bennett, 1963). Infine l'anastomosi termino-terminale che si viene a creare è embricata e chirurgicamente più sicura.

L'intervento viene eseguito in tempo combinato addomino-perineale per cui la posizione del paziente deve essere tale da permettere contemporaneamente l'esecuzione della fase addominale e perineale. Il tempo addominale è analogo a quello di una resezione anteriore molto bassa. L'intervento prevede la mobilizzazione del colon sinistro e del trasverso, la legatura dei vasi mesenterici inferiori alla loro origine con linfadenectomia e la liberazione del retto fino ai piani degli elevatori che devono essere messi in evidenza (fig. 1).

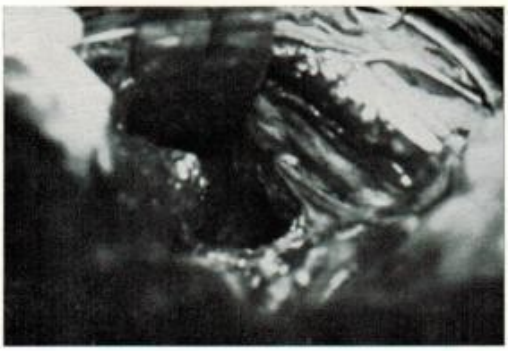

Fig. 1. — Tempo addominale: liberazione del retto fino al piano degli elevatori.

Occorre ricordare che un pericoloso inconveniente delle resezioni basse è la tendenza alla formazione di raccolte siero-ematiche nello scavo pelvico che facilmente vanno incontro a processi suppurativi. Le raccolte possono drenarsi attraverso l'anastomosi provocando una deiscenza secondaria, è indispensabile pertanto eseguire una accurata emostasi durante lo scollamento del retto e drenare lo scavo pelvico alla fine dell'intervento.

Prima di procedere alla sezione del retto che viene praticata sotto una pinza (tipo Lloyd-Davis o Satinsky) posta distalmente al tumore a livello del piano degli elevatori, l'operatore perineale procede al lavaggio del canale anale con sostanze antisettiche.

Il punto di sezione prossimale deve preferenzialmente essere situato a livello del discendente o dell'angolo colico sinistro, poiché il sigma non sembra costituire un tratto di colon adatto alla anastomosi dal momento che è stata notata (Turnbull e Cuthbertson, 1961; Kirwan e Coll., 1978;

Fig. 2. — Tempo perineale: separazione della mucosa dal canale anale al di sopra della linea dentata.

Garnjobst e Sullivan, 1979), a dispetto di un'apparente buona irrorazione, una elevata incidenza di necrosi nei primi giorni post-operatori. Il colon discendente mobilizzato viene abbassato a destra della linea mediana parallelamente all'ascendente, incrociando al davanti l'ileo, e portato nello scavo pelvico.

Il tempo perineale prosegue con l'infiltrazione nella sottomucosa, 1/2 cm al di sopra della linea dentata, di una soluzione di adrenalina 1/200.000, per separare la mucosa dalla muscolare. Il canale anale viene spogliato della mucosa che tuttavia è conservata per circa 1 cm al di sopra della giunzione cutaneo-mucosa (figg. 2-3). Si procede quindi all'abbassamento del colon discendente fino al limite di sezione della mucosa del canale anale. È di fondamentale importanza che il colon abbassato non sia sotto trazione e segua agevolmente la concavità del sacro. L'operatore addominale applica due punti di fissaggio tra la sierosa del colon abbassato e lo sfintere interno a livello del piano elevatoriale. L'operatore perineale confeziona l'anastomosi fra colon e canale anale passando una serie di punti (dai 14 ai 18) di materiale non riassorbibile che, dal lato prossimale comprendono tutta la parete del colon e dal lato distale la mucosa residua del canale anale e parte del muscolo sfintere interno (figg. 4-5). L'intervento termina con la confezione di una colostomia a sperone sul trasverso in vicinanza dell'angolo destro (fig. 6). I punti della sutura endoanale vengono rimossi dopo tre settimane con l'aiuto di un endoscopio.

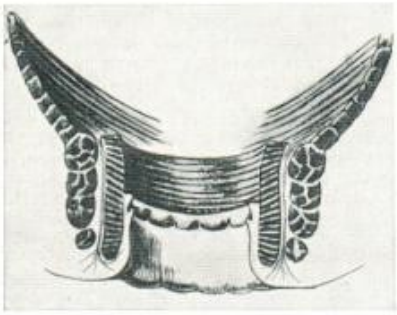

Fig. 3. — Tempo perineale: visione schematica del canale anale spogliato della mucosa sopra la linea dentata.

Dal gennaio 1978 al giugno 1981, l'intervento è stato eseguito in 8 pazienti (4 uomini e 4 donne) di età compresa tra i 49 e i 76 anni. Nella tabella 1 i pazienti sono stati contrassegnati per età, sesso, distanza della neoplasia dal margine anale, classificazione della neoplasia sec. Astler e Coller (1954), classificazione sec. il T.N.M. (1978), il grading istopatologico della neoplasia, il valore del C.E.A. preoperatorio e la lunghezza del follow-up in mesi.

Per quanto riguarda i criteri che ci hanno spinto alla scelta di un intervento conservativo, dobbiamo ricordare che nelle osservazioni n. 1, n. 5, n. 6 si trattava

Fig. 4. — Tempo perineale: confezione dell'anastomosi per via trans-anale.

di polipi rettali asportati per via trans-anale per una « total biopsy »; l'esame istologico rilevò trattarsi di polipi adenomatosi in trasformazione cancerigna con invasione dello stroma connettivale. È da notare come nell'osservazione n. 5, benché l'invasione cancerigna fosse limitata alla sottomucosa, l'esame istologico del pezzo operatorio rilevò anche l'interessamento delle strutture linfonodali epicoloche. Nei casi n. 3, n. 4, n. 8 l'intervento fu deciso perché il tumore clinicamente sembrava confinato alla parete rettale. Nei casi n. 2 e n. 7, infine, nonostante che l'esplorazione clinica potesse far sorgere qualche riserva sulla infiltrazione del tumore nei tessuti circostanti, l'intervento venne praticato perché i pazienti rifiutarono la colostomia definitiva.

In 5 casi (osservazioni n. 1, 3, 5, 6, 7) il decorso post-operatorio non presentò complicanze tanto che, dopo il controllo radiologico (14ª-16ª giornata post-operatoria) eseguito mediante clisma dalla colostomia (figg. 7-8) e dello stato di continenza mediante clisteri sempre praticati dalla colostomia, questa venne chiusa dopo 5-8 settimane. In due casi (osservazioni n. 4 e 8) si ebbe, nel decorso post-operatorio, la formazione di una raccolta ascessuale pelvica, drenatasi successivamente attraverso l'anastomosi con l'apertura di una breccia da 1/3 a 1/2 della sua circonferenza. La soluzione di continuo è andata progressivamente chiudendosi nell'arco di 8 settimane. In un altro caso (osservazione n. 2) il decorso post-operatorio fu contrassegnato dalla emissione, fin dalla 4ª giornata di muco sanguinolento. Era presente uno stato febbrile tra i 37,3 e i 37,6 gradi. La sintomatologia cessò verso la 16ª giornata post-ope-

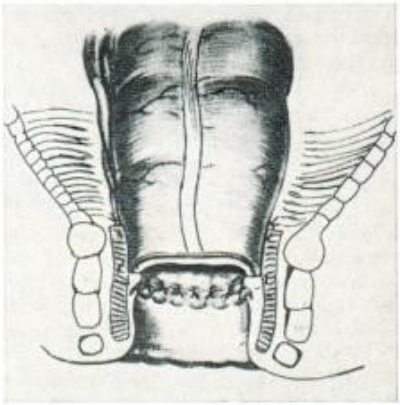

Fig. 5. — Tempo perineale: schema dell'anastomosi a termine.

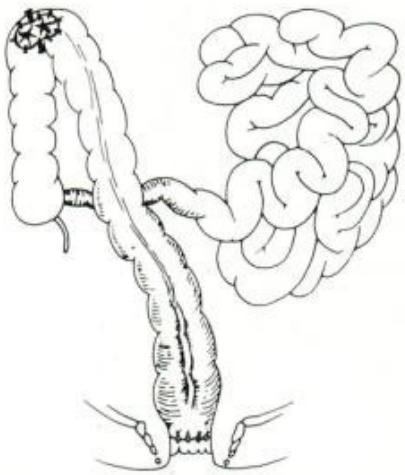

Fig. 6. — Schema dell'intervento a termine.

ratoria. Il fenomeno venne attribuito alla comparsa di una colopatia ischemica a carico del colon discendente confermata da un esame radiologico praticato attraverso la colostomia (fig. 9). La remissione della sintomatologia permise la chiusura della colostomia nei tempi usuali. Dopo 18 mesi dall'intervento, in associazione ad una stipsi ostinata, si manifestò una diarrea mucoematica.

L'esplorazione rettale mise in evidenza una stenosi di notevole grado a livello dell'anastomosi. Tuttavia dopo dilatazione manuale fu possibile introdurre un sigmoidoscopio che mise in evidenza al di sopra dell'anastomosi, dopo un tratto di circa 6-7 cm di mucosa sana, un completo sovvertimento della struttura del viscere con formazioni polipoidi facilmente sanguinanti tali da far sospettare una ripresa di malattia neoplastica. Tuttavia l'esame istologico di più frammenti mise in evidenza solo alterazioni di tipo infiammatorio. La lesione venne interpretata come una riaccensione della colopatia ischemica favorita dalla presenza di una stenosi in sede di anastomosi. Dopo dilatazioni progressive della rima anastomotica si ebbe in pochi giorni un netto miglioramento della sintomatologia.

Un controllo endoscopico eseguito dopo 9 giorni mostrò una impressionante regressione delle lesioni che erano limitate a qualche espressione polipoide della mucosa. Attualmente il paziente viene sottoposto a dilatazioni periodiche (ogni 2 mesi).

RISULTATI

Dato il breve periodo di follow-up e i pochi casi trattati con tale metodica, è impossibile dare una valutazione dei risultati dell'intervento in termini oncologici. Si può solo dire che relativamente al periodo di follow-up (6-40 mesi) non si sono notate riprese di malattia locale clinicamente o strumentalmente dimostrabili. È da sottolineare che i pazienti sono sotto controllo in un programma di follow-up intensivo che prevede il monitoraggio del C.E.A.

Le osservazioni n. 2 e n. 7 hanno presentato agli ultimi due controlli un progressivo innalzamento del valore di C.E.A. che potrebbe indicare una ripresa di malattia, tanto più che si tratta dei pazienti in cui la scelta dell'intervento fu dovuta essenzialmente al loro rifiuto di una colostomia permanente. In generale, comunque, nella nostra casistica, sembra che a parità di stadio, non ci sia una maggiore incidenza di recidive locali perineo-pelviche in questo tipo di intervento rispetto agli operati di amputazione del retto secondo Miles.

Di più sicura valutazione sono invece i risultati funzionali, tanto più che un periodo variabile dai 6 ai 12 mesi è considerato sufficiente per un riadattamento della funzione sfinteriale (Lane e Parks, 1977; Rudd, 1979).

Poiché i risultati funzionali di questi interventi vengono riportati in genere in termini di continenza (Rudd, 1979) in

Fig. 7.

base alla classificazione di Kirwan e Coll. (1978) (tab. 2), appare che nella nostra casistica in 5 casi si è avuto fin dai primi mesi un risultato apparentemente ottimo (grado I), mentre in tre casi si sono manifestati disturbi della continenza (tab. 3).

I 3 pazienti con risultati insoddisfacenti sono gli stessi che presentarono complicanze nel periodo post-operatorio. D'altra parte in tutti e tre i casi era ed è presente una stenosi più o meno serrata dell'anastomosi che (fig. 10), pur cedendo alle abituali manovre dilatatorie, è indice di modificazioni strutturali del canale anale che possono giustificare un'alterata funzione.

Fig. 8.

Figg. 7, 8. — Controllo dell'anastomosi mediante clisma eseguito dalla colostomia.

Tuttavia è interessante osservare come i disturbi della continenza, associati soprattutto nei primi mesi, al desiderio di evacuazione impellente, siano andati progressivamente migliorando, tanto che attualmente uno solo di questi pazienti (osservazione n. 2) riferisce la perdite, durante il sonno, di minime quantità di materiale fecale. Permangono invece altri disturbi quali una stipsi ostinata e la diminuzione dello stimolo alla defecazione.

Ciò è verosimilmente da attribuire alla presenza di una reazione cicatriziale (Rudd, 1979) conseguente alla guarigione degli ascessi perianastomotici che impedisce la stimolazione, da parte del neoretto, dei recettori di sensibilità, probabilmente situati a livello dei mm. elevatori (Lane e Parks, 1977).

Se tuttavia consideriamo come risultato funzionale ottimo il ripristino dell'attività intestinale come era pre-operatoriamente,

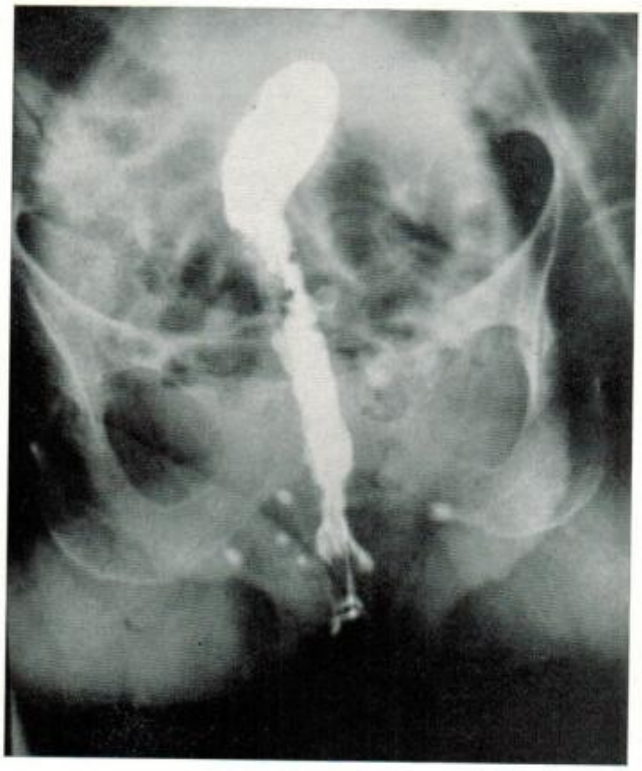

Fig. 9. — Osservazione N. 2. L'esame del colon per clisma praticato dalla colostomia evidenzia la presenza di una sofferenza ischemica del discendente (14 giorni dopo l'intervento).

si è osservato che anche nei 5 pazienti con decorso post-operatorio regolare e continenti fin dall'inizio si sono manifestate alcune alterazioni dell'alvo. I pazienti hanno riferito di evacuare in più tempi (3-4 volte nell'arco di tre-quattro ore) soprattutto nelle ore notturne e di avere, a volte, la sensazione di un incompleto svuotamento. Nel tentativo di comprendere la ragione di questi disturbi abbiamo eseguito, in due di questi pazienti (osservazioni n. 1 e n. 7, rispettivamente a 40 e 8 mesi dall'intervento) la registrazione di alcuni parametri funzionali della fisiologia anorettale considerati a tuttt'oggi gli indici più attendibili per una valutazione, ancorché grossolana, del meccanismo della continenza e della defecazione.

Ci riferiamo alla rilevazione della pressione anale a riposo, della presenza o meno del riflesso inibitore dello sfintere interno (riflesso anorettale), dell'attività dello sfintere esterno, del riflesso inibitore dello sfintere esterno, della soglia di stimolo defecatorio e della capacità del neoretto.

TABELLA 1.

Paziente	Età	Sesso	Distanza della neoplasia dal margine anale in cm	Classificazione istopatologica sec. Dukes, Astler e Coller (1954)	Classificazione istopatologica sec. TNM (1978)	Grading istopatologico *	CEA pre-operatorio (ng/ml) **	Follow-up in mesi
1	60	♀	6	B_1	$T_1N_0M_0$	G_1	7,60	40
2	76	♂	8	B_2	$T_2N_0M_0$	G_2	14,56	30
3	58	♂	9	B_2	$T_2N_0M_0$	G_1	12,19	26
4	66	♂	6	B_2	$T_2N_0M_0$	G_1	0,00	24
5	52	♀	6	C_1	$T_1N_1M_0$	G_2	6,52	16
6	62	♀	7	B_1	$T_1N_0M_0$	G_2	8,01	12
7	49	♂	8	C_1	$T_2N_1M_0$	G_2	60,81	8
8	57	♀	8,5	B_2	$T_2N_0M_0$	G_1	10,88	6

* G_3: alto grado di differenziazione
G_2: medio grado di differenziazione
G_1: basso grado di differenziazione

** CEA Limiti normali: 20-40 ng/ml 5%; 10-20 ng/ml 15%; 0-10 ng/ml 80%

La rilevazione dei dati è stata condotta con metodiche ampiamente descritte (Lane, 1974; Frenckner, 1975; Lane e Parks, 1977; Williams e Coll., 1980) (figg. 11 e 12).

In risultati hanno messo in evidenza che:

— La pressione anale a riposo, misurata a livello della linea pettinata, era di 70 cm H_2O nell'osservazione n. 1 e di 80 cm H_2O nell'osservazione n. 7.

— Il riflesso di inibizione dell'attività dello sfintere interno era presente nell'osservazione n. 1 e cominciava a manifestarsi con volumi di insufflazione di 20 ml di aria nel palloncino (fig. 11). Il riflesso era particolarmente evidente con volumi di insufflazione di 60 ml di aria. Anche nell'osservazione n. 7 il riflesso era presente anche se con insufflazioni di 60 ml di aria il rilasciamento dello sfintere interno era meno marcato che nell'osservazione n. 1.

— Il muscolo sfintere esterno conservava la sua attività anche per quanto riguardava la contrazione mantenuta per un minuto (fig. 12). L'insufflazione progressiva del palloncino (fig. 12) con incrementi successivi di 50 ml di aria ha messo in evidenza un aumento dell'attività del muscolo fino alla insufflazione di 100 ml di aria in entrambe le osservazioni. Con livelli di insufflazione più alta si è assistito ad una progressiva diminuzione dell'attività del muscolo fino a che, per valori di insufflazione di 200-250 ml di aria, l'attività muscolare è ritornata attorno a valori basali senza scomparire del tutto.

— Per la soglia lo stimolo, ovvero l'insufflazione necessaria per provocare uno stimolo defecatorio soggettivamente avvertito, sono state necessarie insufflazioni

TABELLA 2. — *Gradi di continenza sec. Kirman e Coll. (1978).*

Grado I	Grado II	Grado III	Grado IV	Grado V
Perfetta continenza	Incontinenza ai gas	Perdita saltuaria di minime quantità di materiale fecale. Necessità dell'uso di pannolini	Perdita frequente di materiale fecale	Incontinenza totale. Necessità di una colostomia

TABELLA 3. — *Risultati funzionali nei primi sei mesi post-operatori.*

N. pazienti	Grado di continenza
5	Grado I
2	Grado II
1	Grado III
–	Grado IV
–	Grado V

di 40 ml di aria nell'osservazione n. 1 e 60 ml nell'osservazione n. 7.

— Il massimo volume di insufflazione tollerato dai pazienti è stato di 200 ml di aria nell'osservazione n. 7 e di 250 ml di aria nell'osservzaione n. 1.

CONSIDERAZIONI CONCLUSIVE

Prescindendo dai risultati oncologici, dai quali è ancora impossibile ricavare dati significativi, si possono invece avanzare alcune considerazioni di ordine funzionale legate all'impiego di questa metodica chirurgica.

L'intervento, anche se privo di mortalità, ha comportato una incidenza abbastanza alta di complicanze post-operatorie. Tre pazienti su otto (35%) hanno presentato deiscenze anastomotiche per ascessi pelvici o colite ischemica.

Anche se generalmente il reintervento non è necessario (Lane e Parks, 1977; Rudd, 1979; Keighley e Matheson, 1980), poiché i pazienti sono portatori di colostomia temporanea, ogni complicanza ha sempre determinato la formazione di una stenosi a livello anastomotico con concomitanti disturbi della continenza e della funzione sfinterica. Tuttavia l'incidenza delle complicanze sembra minore rispetto a quella degli altri interventi di pull-through (Goligher e Coll., 1965; Mann, 1972), così come migliori sembrano i risultati funzionali a distanza (Rudd, 1979; Kratzer e Matta, 1979). La valutazione di questi si base oltre che su criteri clinici, sulla registrazione di alcuni parametri considerati a tutt'oggi espressivi della funzione sfintero-evacuativa.

Il primo è la valutazione della *pressione anale a riposo*, espressione principale dell'attività dello sfintere interno che oltre a mantenere chiuso il canale anale, crea un gradiente pressorio nei confronti dell'ampolla rettale (Hill e Coll., 1960). Infatti, secondo diversi AA. (Schuster e Coll., 1965; Schweiger, 1979), lo sfintere interno contribuisce nella misura del 75% circa al mantenimento della pressione anale a riposo, mentre il rimanente 25% sarebbe a carico dello sfintere esterno.

Nei pazienti da noi esaminati sottoposti all'intervento di Parks, la pressione anale rilevata a livello della linea dentata (1,5 cm circa dal margine anale) ha fatto registrare valori di 70 e 84 cm H_2O (fig. 11), sovrapponibili ai valori riscontrabili nei soggetti normali. Ciò è in accordo con quanto rilevato da Keighley e Matheson (1980), mentre è in contrasto con quanto riferito da Williams e Coll. (1980) e Cortesini (1980). Questi ultimi AA. riportano valori di pressione anale a riposo minori di quelli osservati nei controlli.

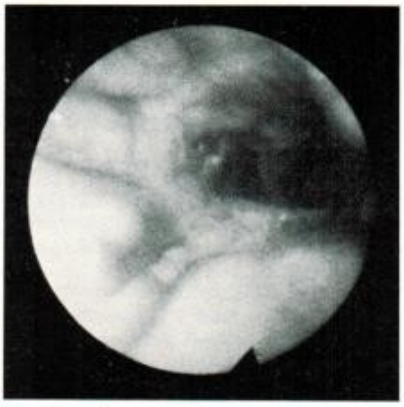

Fig. 10. — Aspetto endoscopico dell'anastomosi ad un anno dall'intervento. Osservazione N. 4. È evidente la irregolarità e la rigidità del canale anale.

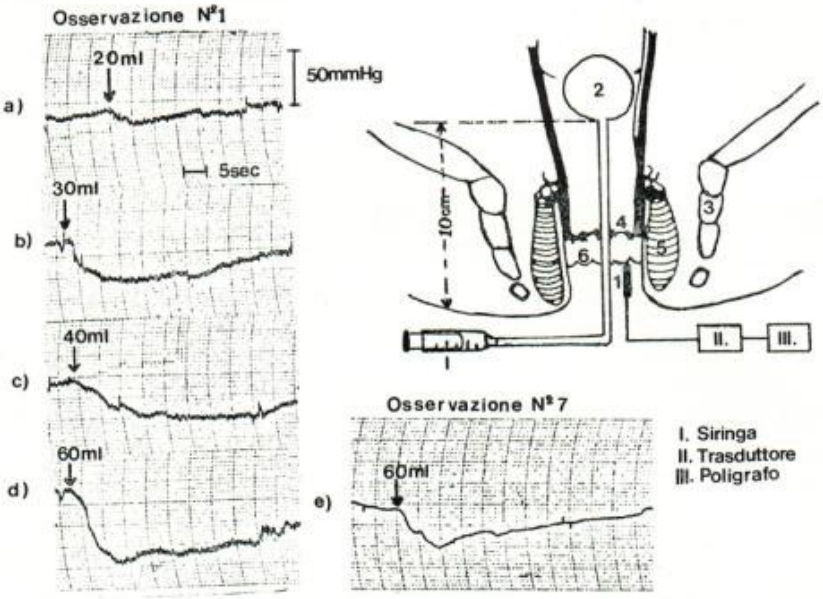

1) Catetere open-ended Ø 1,2 mm; 2) Palloncino di lattice di gomma; 3) Muscolo sfintere esterno; 4) Anastomosi colo-anale; 5) Muscolo sfintere interno; 6) Linea dentata.

Fig. 11. — La registrazione della pressione anale a riposo e del riflesso inibitore ano-rettale venne eseguito con i pazienti in decubito laterale sinistro. La distensione del neoretto fu provocata tramite un palloncino (2) di lattice di gomma (5 × 2,5 cm) connesso ad un catetere di poletilene rigido (Ø 7 mm) collegato ad una siringa. Il bordo inferiore del palloncino era situato a 10 cm dal margine anale (l'anastomosi (4) era situata dai 2 ai 3 cm dal margine anale). La pressione anale a riposo fu registrata a livello della linea dentata (6), (1,5 cm dal margine anale) tramite un catetere open-ended (1) di poletilene (1,2 mm di diametro) perfuso con acqua tramite un sistema idraulico di perfusione (vel. inf. 0,05 ml/min) e connesso ad un trasduttore di pressione (Statham P 23-Db). Il segnale venne registrato su di un poligrafo (C6-Ote-Biomedica). a, b, c, d: registrazione del riflesso inibitore ano-rettale con insufflazioni crescenti del palloncino (2). Osservazioni N. 1 a 40 mesi dall'intervento. e: registrazione del riflesso inibitore ano-rettale con insufflazione di 60 ml di aria nel palloncino (2). Osservazione N. 7 a 8 mesi dall'intervento.

La differenza è verosimilmente da mettere in relazione al fatto che le loro rilevazioni sono state eseguite su pazienti sottoposti ad interventi diversi (pull-through addomino-anali, addomino-transacrali, addomino-transanali). Questo dato potrebbe rendere ragione dei migliori risultati della continenza nei pazienti operati con l'intervento di Parks nei confronti di quelli operati con altre metodiche combinate.

Il secondo parametro registrato è stato la valutazione della presenza del *riflesso inibitore ano-rettale* evocato mediante la distensione del colon sopra l'anastomosi, tramite un palloncino insufflato di aria (fig. 11). Il significato di questo riflesso è incerto nel complesso meccanismo della continenza e sconosciute sono ancora le

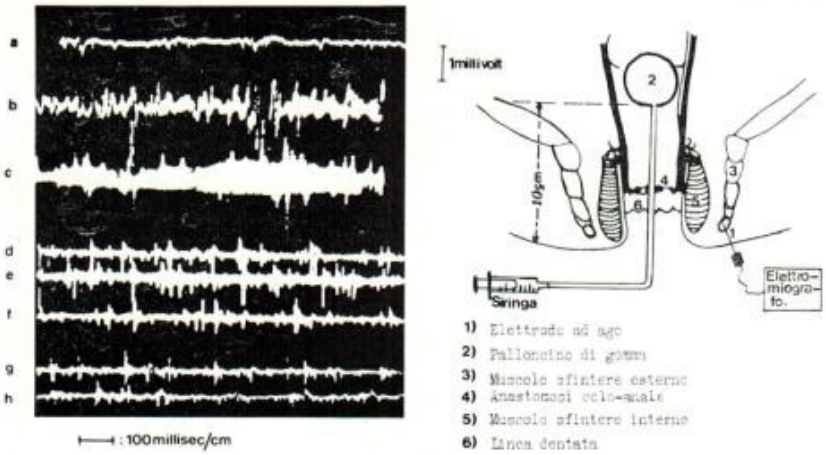

Fig. 12. — L'attività dello sfintere esterno venne registrata tramite l'inserimento di un elettrodo ad ago (1) attraverso la cute del perineo nel contesto della parte sottocutanea e superficiale del muscolo. I potenziali di azione erano amplificati tanto da poter essere uditi in un altoparlante in modo da localizzare il muscolo. L'attività venne registrata su di un oscilloscopio a raggi catodici di un elettromiografo (Hewelett - Packard mod. 1510B) e fotografata. L'attività del muscolo venne registrata anche in stato di contrazione sostenuta e in concomitanza di insufflazioni successive di 50-100-150-200-250 ml di aria in un palloncino (2) di lattice di gomma (Ø 5 × 2,5 cm) posto nel neoretto e connesso con un catetere di poletilene (Ø 7 mm) collegato ad una siringa.
Attività del muscolo sfintere esterno.

a : a riposo
b : sotto contrazione volontaria
c : sotto contrazione volontaria dopo 1 minuto
d : dopo insufflazione di 50 ml di aria nel pallone (2)
e : dopo insufflazione di 100 ml di aria nel pallone (2)
f : dopo insufflazione di 150 ml di aria nel pallone (2)
g : dopo insufflazione di 200 ml di aria nel pallone (2)
h : dopo insufflazione di 250 ml di aria nel pallone (2)

vie con cui si realizza; secondo la teoria più accettata, la distensione del retto produce un rilasciamento transitorio dello sfintere interno, determinando una diminuzione della pressione a livello del canale anale. Questa diminuzione permetterebbe al contenuto intestinale di raggiungere la mucosa anale sensitiva cosicché un soggetto normale può essere in grado di discriminare le feci dal gas (Frenckner e Ihre, 1976).

Nei soggetti da noi esaminati il riflesso di inibizione dello sfintere interno è conservato. La diversa caduta di pressione fra l'osservazione n. 1 e n. 7 per insufflazioni di 60 ml di aria non sembra rivestire particolare significato, dato che i pazienti presentano gli stessi disturbi della defecazione.

In altre parole è possibile evocare il riflesso nonostante l'assenza completa di ampolla rettale, in accordo con quanto era già stato osservato da Lane e Parks (1977) e Williams e Coll. (1980).

Il terzo parametro esaminato è stata l'*attività elettrica dello sfintere esterno* (fig. 12). La registrazione dell'attività del muscolo a riposo e dopo contrazione vo-

lontaria mantenuta per un minuto (fig. 12) non ha rilevato differenze con i controlli. Un'eccitazione dell'attività muscolare è stata osservata insufflando aria con incrementi di 50 ml nel palloncino situato nel neoretto. La massima attività eccitatoria è stata osservata con insufflazioni di 100 ml di aria. Per insufflazioni maggiori fino al massimo volume tollerato (200-250 ml di aria) si è assistito ad una inibizione dell'attività sfinteriale senza tuttavia mai raggiungere il completo rilasciamento come avviene nel soggetto normale (Parks e Coll., 1962; Porter, 1962). L'aumentata attività dello sfintere esterno a seguito di insufflazioni verosimilmente protegge fino ad un certo valore da una evacuazione involontaria.

L'ultimo parametro rilevato è stata la *sensazione* provata dai pazienti durante la progressiva insufflazione del palloncino nel neoretto. Il minimo volume necessario per evocare la sensazione di ripienezza perineale ed uno stimolo defecatorio è stato di 40 ml di aria nell'osservazione n. 1 e 60 ml di aria nell'osservazione n. 7, leggermente superiore a quella dei controlli (dai 30 ai 40 ml di aria). Il massimo volume tollerato è stato rispettivamente di 250 e 200 ml di aria, notevolmente inferiore a quello dei controlli (dai 350 ai 500 ml), indicando una diminuzione della capacità del neoretto rispetto a quella dell'ampolla.

Il preciso significato di questi rilevamenti è tuttora sottoposto a prudenti valutazioni ed interpretazioni poiché spesso i risultati ottenuti sono contrastanti. Alla luce delle attuali conoscenze e della nostra esperienza l'intervento di Parks e Thompson non sembra comportare sostanziali modificazioni della fisiologia del pavimento pelvico: in particolare la sensazione di ripienezza perineale e l'evocazione dello stimolo defecatorio sembrano essere pressoché normali, e sembrano confermare l'ipotesi che i recettori responsabili di tali sensazioni sono situati al di fuori della parete intestinale, verosimilmente a livello dei mm. elevatori (Winckler, 1958; Lane e Parks, 1977).

Le uniche alterazioni da noi rilevate sono state l'incompletezza del riflesso di inibizione dello sfintere esterno sotto stimolo distensivo massimale del neoretto e la diminuzione del massimo volume tollerato. È difficile collegare questi dati con i disturbi riferiti dai pazienti (evacuazione giornaliera in più volte ravvicinate con sensazione di incompleto svuotamento). Una spiegazione potrebbe essere ricercata nel fatto che il neoretto, per la diminuita capacità, non arriva a stimolare completamente i recettori responsabili del riflesso di inibizione dello sfintere esterno situati, analogamente ai recettori della sensibilità, sul piano degli elevatori (Lane e Parks, 1977), per cui il parziale rilasciamente determinerebbe un incompleto svuotamento dell'alvo.

Da un punto di vista pratico, tuttavia, i risultati funzionali dell'intervento, quando non vi siano state complicanze postoperatorie, sembrano soddisfacenti tanto più che tutti i pazienti, compresi coloro che presentavano disturbi maggiori della continenza, hanno dichiarato di preferire tale situazione rispetto alla colostomia definitiva. Il dato assume la massima importanza poiché tutti i pazienti erano stati portatori di colostomia temporanea.

Si ringraziano per la collaborazione nella rilevazione dei dati manometrici il Dott. L. M. Pernice e il Dott. P. Lombardi della Patologia Chirurgica Base della Università di Firenze.

RIASSUNTO

Gli Autori riferiscono la loro esperienza in merito all'intervento di resezione anteriore del retto con anastomosi colo-anale praticata per via transanale come descritta da Parks e Thompson.

Dal gennaio 1978 al giugno 1981 l'intervento è stato eseguito in 8 pazienti portatori di carcinoma del retto medio-inferiore.

Vengono discusse le indicazioni e i risultati funzionali immediati e a distanza. Uno studio della funzione sfinterica è stato eseguito in 2 pazienti, rispettivamente 8 e 40 mesi dopo l'intervento.

I risultati dimostrano che l'intervento di Parks e Thompson, in assenza di complicanze post-operatorie, non comporta gravi alterazioni della funzione sfintero-evacuativa.

BIBLIOGRAFIA

Astler V. B., Coller F. A.: « The prognostic significance of direct extension of carcinoma of the colon and rectum ». *Ann. Surg.*, *139*, 846, 1954.

Babcock W. W.: « Experiences with resection of the colon and the elimination of colostomy ». *Am. J. Surg.*, *46*, 186, 1939.

Bacon H. E.: « Abdominoperineal prostosigmoidectomy with sphincter preservation. Five years and ten years survival after pull-through operation for cancer of the rectum ». *J.A.M.A.*, *160*, 628, 1956.

Black W. A., Waugh J. M.: « The intramural extension of carcinoma of the descending colon, sigmoid and rectosigmoid: a pathologic study ». *Surg. Gynecol. Obstet.*, *87*, 457, 1948.

Cohen A. M., Gunderson L. L., Welch C. E.: « Selective use of adjuvant radiation therapy in resectable colorectal adenocarcinoma ». *Dis. Col. Rectum*, *24* (4), 247, 1981.

Cortesini C.: « Anorectal reflex following sphincter saving operation ». *Dis. Col. Rectum*, *23* (5), 320, 1980.

Cutait D. E., Figliolini F. J.: « A new method of colorectal anastomosis in abdominoperineal resection ». *Dis. Col. Rect.*, *4*, 335, 1961.

Duthie H. L., Bennet R. C.: « The relation of sensation in the anal canal to the functional anal sphincter: a possible factor in anal continence ». *Gut*, *4*, 179, 1963.

Evans J. T., Mittelman A., Chu M., Holyoke D.: « Pre- and post-operative uses of C.E.A. ». *Cancer*, *42*, 1419, 1978.

Fegiz G., Angelini, Bezzi M.: « Low colorectal anastomosis by stapler EEA ». *Ann. Gastroenterol. Hepatol.*, *17*, 205, 1981.

Frenckner B.: « Function of the anal sphincters in spinal man ». *Gut*, *16*, 638, 1975.

Frenckner B., Ihre T.: « Influence of autonomic nerves on the internal anal sphincter in man». *Gut*, *17*, 306, 1976.

Garnjobst W., Sullivan E. S.: « Low anterior resection with anastomosis by endorectal pull-through. Another look at Black's operation ». *Am. J. Surg.*, *138*, 104, 1979.

Gilbertsen V. A., McHugh R., Schuman L., Williams S. E.: « The early detection of colorectal cancers: a preliminary report of the result of the occult blood study ». *Cancer*, *1*, 45, 1980.

Goligher J. C., Hughes L. S. R.: « Sensibility of the rectum and colon: its role in the mechanism of anal continence ». *Lancet*, *1*, 543, 1951.

Goligher J. C.: « Further reflections on preservation of the anal sphincters in the radical treatment of the rectal cancer ». *Proc. Roy. Soc. Med.*, *55*, 341, 1962.

Goligher J. C., Duthie H. L., De Dombal F. F., Watts J. M.: « Abdominal-anal pull-through excision for tumors of the mid-third of the rectum: a comparison with low anterior resection ». *Br. J. Surg.*, *52*, 323, 1965.

Goligher J. C.: « Recent trends in the practice of sphincter saving excision for rectal cancer ». *Ann. R. Coll. Surg. Engl.*, *61*, 169, 1979.

Goligher J. C.: « Use of circular stapling gun with peranal inserction of anorectal purse-string suture for construction of very low colo-rectal or colo-anal anastomoses ». *Br. J. Surg.*, *66*, 501, 1979.

Heald R. J.: « Toward fewer colostomies; the impact of stapling devices on the surgery of rectal cancer in a district hospital ». *Br. J. Surg.*, *198*, 200, 1980.

Heald R. J., Leicester R. J.: « The low stapled anastomosis ». *Dis. Col. Rect.*, *24* (6), 437, 1981.

Hill J. R., Kelley M. L. Jr., Schlegel J. F.: « Pressure profile of the rectum and anus of Healthy persons ». *Dis. Col. Rect.*, *3*, 203, 1960.

Gunderson L. L., Sosin H.: « Areas of failure found at reoperation (secondary symptomatic look) following "curative surgery" for adenocarcinoma of the rectum: clinicopathologic correlation and implication for adjuvant therapy ». *Cancer*, *34*, 1278, 1974.

Keighley M. R. B., Matheson D.: « Functional results of rectal excision and endo-anal anastomosis ». *Br. J. Surg.*, *67*, 757, 1980.

Klingerman M. M.: « Preoperative radiation therapy in rectal cancer ». *Cancer*, *36*, 691, 1975.

Kratzer G. L., Matta M.: « Review of the pull-through operation for rectal cancer ». *Dis. Col. Rect.*, *22* (2), 120, 1979.

Kirwan W. O., Turnbull R. B. Jr., Fazio V. W.: « Pull-through operation with delayed anastomosis for rectal cancer ». *Br. J. Surg.*, *65*, 695, 1978.

Lane R. H.: « Clinical application of anorectal physiology ». *Proc. Roy. Soc. Med.*, *68*, 28, 1975.

Lane R. H. S., Parks A. G.: « Function of the anal sphincters following colo-anal anastomosis ». *Br. J. Surg.*, *64*, 596, 1977.

Localio S. A., Baron B. : « Abdominotrans-sacral resection and anastomosis for mid-rectal cancer ». *Ann. Surg.*, *178*, 540, 1973.

Localio S. A.: « Curative surgery of midrectal cancer with preservation of the sphincters ». *Surg. Annu.*, *6*, 213, 1974.

Lofgren E. P., Waugh J. M., Dockerty M. B.: « Local recurrence of carcinoma after anterior resection of the rectum and the sigmoid: relationship with the lenght of normal mucosa excised distal to the lesion ». *Arch. Surg.*, *74*, 825, 1957.

Mann C.: « Results of "pull through" operation for carcinoma of the rectum ». *Proc. Roy. Soc. Med.*, *65*, 976, 1972.

Mettlin C., Mittelman A., Natarajan N., Murphy G. P., Schmitz R. L., Smart C. R.: « Trends in the United States for management of adenocarcinoma of the rectum ». *Surg. Gynec. Obstet.*, *153*, 701, 1981.

Morson B. C., Bussey H. J., Samoorian S.: « Policy of local excision for early cancer of the colorectum ». *Gut*, *18*, 1045, 1977.

Morson B. C., Vaughan E. G., Bussey H. J.: « Pelvic recurrence after excision of rectum for carcinoma ». *Br. Med. J.*, *2*, 13, 1963.

Nicholls R. J., Ritchie J. R., Wadsworth J., Parks A. G.: « Total excision or restorative resection for carcinoma of the middle third of the rectum ». *Br. J. Surg.*, *66*, 625, 1979.

Parks A. G., Porter N. H., Melzak J.: « Experimental study of the reflex mechanism controlling the muscle of the pelvic floor ». *Dis. Colon Rect.*, *5*, 407, 1962.

Parks A. G.: « Transanal technique in low rectal anastomosis ». *Proc. Roy. Soc. Med.*, *65*, 975, 1972.

Parks A. G., Thompson J. P.: « Per-anal endorectal operative techniques » in « Operative Surgery. Colon, Rectum and Anus ». Butterworths (ed.), London, pp. 157, 1977.

Polk H. C. Jr., Spratt J. S. Jr.: « The result of treatment of perineal recurrence of cancer of the rectum ». *Cancer*, *43*, 952, 1979.

Porter N. H.: « A physiological study of the pelvic floor in rectal prolapse ». *Ann. Roy. Coll. Surg.*, *31*, 379, 1962.

Portin B. A.: « Harry E. Bacon operation: determinations for sphyncter preservation in the surgical treatment of rectal cancer ». *Dis. Colon Rect.*, *25*, 16, 1982.

Rider W. D.: « Is the Miles operation really necessary for the treatment of rectal cancer ». *J. Can. Assoc. Radiol.*, *26*, 167, 1975.

Rider W. D., Palmer J. A., Mahoney L. J., Robertson C. T.: « Preoperative irradiation in operable cancer of the rectum: report of the Toronto trial ». *Can. J. Surg.*, *20*, 335, 1977.

Roswit B., Higgings G. A., Keehn R. J.: « Preoperative irradiation for carcinoma of the rectum and rectosigmoid colon: report of a National Veterans Administration randomized study ». *Cancer*, *35*, 1597, 1975.

Rudd W. W. H.: « The transanal anastomosis: a sphincter saving operation with improved continence ». *Dis. Col. Rect.*, *22*, 102, 1979.

Schuster M. M., Hookman P., Mandeloff A. I.: « Simultaneous manometrics recording of internal and external anal sphincteric reflexes ». *Bull. John Hopkins Hosp.*, *116*, 79, 1965.

Schweiger M.: « Method of determinating individual contribution of voluntary and involuntary anal sphincter to resting tone ». *Dis. Colon Rect.*, *22*, 415, 1979.

Segall M. M., Goldberg S. M., Nivatvongs S., Balcoe E. G., Nemer F. D., Schlotter J. L., Christenson C. E., Rothemberger D. A.: «Abdominoperineal resection for reccurrent cancer following anterior resection ». *Dis. Colon Rect.*, *24*, 80, 1981.

Slanetz C. A., Herter F. P., Grinnel R. S.: « Anterior resection versus abdominoperineal resection for cancer of the rectum and rectosigmoid ». *Am. J. Surg.*, *123*, 110, 1972.

Smith L. E.: « Anastomosis with EEA stapler after anterior colonic resection ». *Dis. Col. Rect.*, *24*, 236, 1981.

Stearns M. W. Jr., Deddish M. R., Quan S. H., Leaming R. H.: « Preoperative Roentgen therapy for cancer of the rectum and rectosigmoid ». *Surg. Gynecol. Obstet.*, *138*, 584, 1974.

Suzuki H., Matsumoto K., Amano S., Fujioka M., Honzumi M.: « Anorectal pressure and rectal compliance after low anterior resection ». *Br. J. Surg.*, *67*, 655, 1980.

Turnbull R. B., Cuthbertson A.: « Abdominorectal pull-through for cancer and for Hirschprung's disease ». *Cleve Clin. Q.*, *28*, 109, 1961.

Williams N. S., Price R., Johnston D.: « The longterm effect of sphincter preserving operation for rectal carcinoma on function of the anal sphincter in man ». *Br. J. Surg.*, *67*, 203, 1980.

Winckler G.: « Remarques sur la morphologie et l'innervation du muscle releveur de l'anus». *Arch. Anat. Histol. Embryol.*, *41*, 77, 1958.

York Mason A.: « Trans-sphincteric exposure for low rectal anastomosis». *Proc. Roy. Soc. Med.*, *65*, 974, 1972.