UNIVERSITÀ DEGLI STUDI FIRENZE

FLORE
Repository istituzionale dell'Università degli Studi di Firenze

Approccio multidisciplinare all’endometriosi severa: aspetti diagnostici e terapeutici.

Questa è la Versione finale referata (Post print/Accepted manuscript) della seguente pubblicazione:

Original Citation:

Approccio multidisciplinare all’endometriosi severa: aspetti diagnostici e terapeutici / G. Scarselli; F. Rizzello; M. Coccia. - STAMPA. - (2006), pp. 641-650.

Availability:

This version is available at: 2158/352906 since:

Publisher:

Senato

Terms of use:

Open Access

La pubblicazione è resa disponibile sotto le norme e i termini della licenza di deposito, secondo quanto stabilito dalla Policy per l'accesso aperto dell'Università degli Studi di Firenze (https://www.sba.unifi.it/upload/policy-oa-2016-1.pdf)

Publisher copyright claim:

(Article begins on next page)

20 April 2024

Senato
della Repubblica

Fenomeno dell'endometriosi come malattia sociale

indagini conoscitive



Atti dell'indagine conoscitiva svolta dalla 12ª commissione permanente del Senato (igiene e sanità)

n. 19
marzo 2006

XIV legislatura

APPROCCIO MULTIDISCIPLINARE ALL'ENDOMETRIOSI SEVERA:

ASPETTI DIAGNOSTICI E TERAPEUTICI

Gianfranco Scarselli, Francesca Rizzello, M.Elisabetta Coccia

Dipartimento di Ginecologia, Perinatologia e Riproduzione Umana, Università degli Studi, Firenze

L'Endometriosi è una patologia benigna estrogeno-dipendente che può essere associata ad algie pelviche ed infertilità. E' caratterizzata dalla presenza di tessuto endometriale al di fuori della cavità uterina, principalmente a livello dell'ovaio, ma anche del peritoneo pelvico, il setto retto-vaginale e, più raramente, delle sedi extrapelviche (figura 1). Il management dell'endometriosi severa/infiltrante è complesso. Pertanto, se si sospetta o si fa diagnosi di endometriosi severa, è consigliabile riferirsi a centri con la necessaria esperienza per offrire tutti i trattamenti necessari in un contesto multidisciplinare, incluso la chirurgia avanzata laparotomica e laparoscopica.

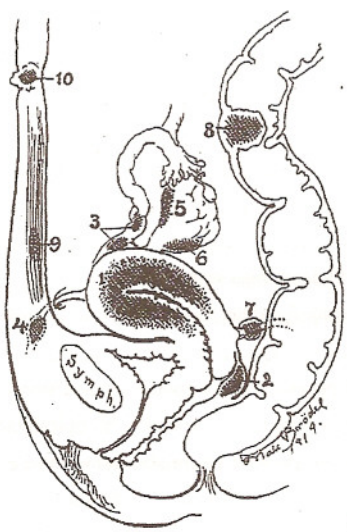

Fig. 1: Distribuzione dell'endometriosi secondo Cullen

Cenni storici e classificazione

Già Cullen[1] osservò nel 1880 l'endometriosi del setto retto-vaginale, Sampson[2] gli endometriomi nel 1921. Jansen[3] descrisse le lesioni endometriosiche non pigmentate e la storia dell'endometriosi profonda comincia con il lavoro di Cornillie e Koninckx [4].

Sin dalle prime descrizioni è emersa la complessa eterogeneità delle manifestazioni della malattia endometriosica e di conseguenza la necessità di inquadrarle in un sistema classificativo. Diverse classificazioni sono state proposte negli anni e tutte, più o meno complesse, hanno mostrato limiti ed incompletezza.

Il sistema classificativo più utilizzato e convalidato, si basa sulla stadiazione rivista della r-ASRM (Revised American Society for Reproductive Medicine)[5]. Si tratta di uno schema di staging laparoscopico e laparotomico basato sull'attribuzione di punteggi variabili in relazione alla sede della lesione ed all'estensione della malattia. In base alla somma dei punti assegnati si possono riconoscere 4 stadi della malattia (Stadio I, endometriosi minima; Stadio II, endometriosi lieve; Stadio III, endometriosi moderata; Stadio IV, endometriosi severa). Probabilmente ci sarebbe anche la necessità di includere un V stadio vista l'ampiezza del range di punteggio all'interno dello stadio IV. Inoltre è stato visto che la pregnancy rate correla con lo stadio ed infatti nel IV stadio è molto diversa tra pazienti con score <70 e donne con score >70[6].

Fig. 2: Endometriosi severa

L'endometriosi severa (stadio IV) si presenta spesso con endometriomi ovarici, aderenze estese e tenaci, multiple lesioni superficiali e profonde infiltranti (figura 2).

L'endometriosi profonda infiltrante è caratterizzata da lesioni che penetrano nello spazio retro-peritoneale e/o nella parete degli organi pelvici fino ad oltre una profondità di 5 mm. Queste lesioni sono tipicamente associate ad una sindrome dolorosa severa che influisce severamente sullo stato psicofisico della donne e la cui intensità è correlata alla profondità delle stesse[7].

Per la complessità e la comorbidità che spesso la caratterizzano, l'endometriosi severa richiede una diagnosi e un approccio multidisciplinare, da parte di un team di specialisti come il ginecologo, il chirurgo gastroenterologo, l'urologo ed il radiologo che in concerto possano giungere ad un corretto management della paziente endometriosica. Le donne, a seconda della storia clinica, della sintomatologia e dei progetti di vita *riproduttiva,* verranno così orientate verso programmi terapeutici individualizzati.

Vengono di seguito riportati gli aspetti clinico-diagnostici di maggior rilievo, utili e indispensabili per il corretto approccio alla paziente affetta da endometriosi.

ASPETTI DIAGNOSTICI

L'endometriosi severa è spesso associata ad una sintomatologia dolorosa grave ed il trattamento consiste essenzialmente nell'escissione chirurgica delle lesioni che non è scevra da rischi e complicanze. Risulta essere di essenziale importanza valutare l'esatta localizzazione della malattia, spesso a carattere multifocale[8], dal momento che l'esito dell'intervento chirurgico è legato alla radicalità dell'exeresi.
Da ciò si evince l'assoluta necessità di una precisa valutazione preoperatoria (anamnesi, esame clinico, indagini strumentali) con lo scopo di ottenere una mappa delle lesioni quanto più precisa possibile, prima dell'intervento[8].

ESAME CLINICO

Nessuna costellazione di sintomi e reperti obiettivi è patognomonica per endometriosi. Infatti la patologia si manifesta con un corredo sintomatologico e semeiologico variabile e sovrapponibile a quello di altre patologie (come la sindrome del colon irritabile, la malattia infiammatoria pelvica). Il risultato è spesso un considerevole ritardo tra la presentazione clinica della malattia e la diagnosi definitiva [9,10].
Nei casi di endometriosi severa/infiltrante il sintomo principale è il dolore, spesso associato ad infertilità. Le manifestazioni cliniche (dismenorrea, dispareunia profonda, dolore pelvico cronico, sindrome disfunzionale dell'intestino o dell'apparato urinario) sono associate significativamente alle sedi delle lesioni.
Nel corso dell'esame pelvico, reperti come l'ipersensibilità focale pelvica, l'utero retroverso fisso, ovaie aumentate di dimensioni, sono fortemente suggestivi di endometriosi severa. L'esame clinico risulta essere più specifico nel caso di noduli profondi infiltranti a livello dei legamenti uterosacrali e del cavo del Douglas, e/o di lesioni visibili a livello della vagina o della cervice[9]. Koninckx et al. osservarono come le nodularità dolorose evidenziate durante l'esame pelvico nel corso della mestruazione, fossero altamente predittive di endometriosi profonda, endometriosi ovarica o endometriosi severa del cavo del Douglas con una sensibilità del 79% ed una specificità del 92%[11].

LAPAROSCOPIA

La laparoscopia rappresenta ad oggi il *gold-standard* per la diagnosi e la stadiazione dell'endometriosi[9,10].
La diffusione della laparoscopia, infatti, ha consentito la visualizzazione diretta delle lesioni endometriosiche tipiche ed atipiche comportando un incremento della frequenza di diagnosi di endometriosi[12].
La laparoscopia è una metodica invasiva e presenta delle limitazioni nella diagnosi dell'endometriosi della pelvi posteriore, dell'intestino e della vescica[13]. Inoltre le lesioni non pigmentate[3] e sottoperitoneali non sono visibili con tale metodica[14]. E' evidente come all'ispezione laparoscopica l'endometriosi profonda infiltrante possa avere l'aspetto della malattia minima, sottostimandone la severità[15].

DIAGNOSI PER IMMAGINI

La diagnostica per immagini ha recentemente assunto un ruolo di rilievo nell'iter diagnostico della malattia endometriosica. L'ultrasonografia, la risonanza magnetica, la tomografia computerizzata, sono utili principalmente in presenza di masse pelviche, annessiali e intestinali.

Ultrasonografia transvaginale.

Dalla fine degli anni '80, abbiamo assistito alla progressiva diffusione dell'ultrasonografia transvaginale che si è dimostrata particolarmente sensibile nella valutazione delle masse pelviche e dell'endometriosi in particolare. In una review sistematica, gli autori sostengono che l'ecografia transvaginale sia un esame di valido ausilio nell'escludere o fare diagnosi di endometriosi[16].

La bassa invasività, il ridotto costo e l'alta specificità e sensibilità rendono l'ecografia transvaginale un esame di primo livello nello studio degli endometriomi. Inoltre essa svolge un ruolo importante nella diagnosi dell'endometriosi intestinale e vescicale[9]. Tale metodica richiede però un'elevata accuratezza di esecuzione e personale altamente qualificato.

Risonanza Magnetica (RM)

Il vantaggio della RM rispetto ad altre metodiche, principalmente l'ecografia transvaginale e l'ultrasonografia endoscopica rettale è la possibilità di esaminare allo stesso tempo il distretto anteriore e posteriore della pelvi[17].

Nel caso di endometriomi, la tecnica permette una descrizione delle cisti precisa con delle misurazioni esatte, grazie ai tagli multidirezionali, fornendo un reperto altamente specifico. Nonostante la sua validità, la RM è comunque raramente praticata per la diagnosi di endometriomi dal momento che l'ecografia endovaginale, oggi, ne permette di apprezzare tutti i dettagli, compresa la vascolarizzazione.

Gli impianti endometriali profondi infiltranti del cul-de-sac posteriore e dei legamenti utero-sacrali costituiscono invece il grande interesse della RM, poiché capace di individuare quelli sottoperitoneali non identificabili con la laparoscopia[18].

Un altro potenziale campo applicativo della RM è rappresentato dall'endometriosi del tratto digestivo che rappresenta la sede più comune di endometriosi extrapelvica, coinvolgendo circa il 37% delle donne con endometriosi[19,20].

Gli esami radiografici dell'intestino (clisma opaco a doppio contrasto), in associazione alla rettocolonscopia, permettono di apprezzare deformazioni del lume, quasi sempre con profilo della mucosa intatto, al contrario di quanto si vede nei carcinomi. Compressioni estrinseche, masse extramucose, fissazioni, distorsioni ed occasionali nodosità sottomucose possono agevolmente essere indirettamente valutata per mezzo delle suddette indagini che, tuttavia, spesso si dimostrano troppo poco specifiche ed attendibili[21].

L'ultrasonografia endoscopica, ad oggi non particolarmente diffusa, si presenta come un esame accurato e minimamente invasivo per identificare il coinvolgimento del retto-sigma prima di un intervento chirurgico[22].

Dinanzi ad una clinica evocatrice di endometriosi profonda infiltrante, ureterale, vescicale ed intestinale l'estensione della patologia deve essere attentamente valutata. Si può ricorrere ad indagini come l'ultrasonografia (transrettale e/o trans-vaginale e/o renale) ed eventualmente, in casi selezionati, alla RM. La RM in particolare trova la sua indicazione nello studio delle sedi extrapelviche dell'endometriosi[9].

ESAMI DI LABORATORIO

Nessun esame di laboratorio è particolarmente utile nel fare, o confermare, la diagnosi di endometriosi. E' stata riportata un'associazione tra livelli serici elevati di Ca-125 (maggiori di 35.0 IU/mL) ed endometriosi. Tale marker può essere utile nella valutazione delle donne con endometriosi severa, mentre risulta limitato il suo utilizzo nell'endometriosi lieve[22]. Tra le donne con endometriosi un livello di Ca-125 minore del cut-off stabilito non ne può confermare la diagnosi né essere predittivo riguardo alle recidive[23].

APPROCCIO TERAPEUTICO

Il management terapeutico dell'endometriosi severa è complesso, coinvolgendo spesso professionalittà specialistiche diverse che dovrebbero avere al centro del loro approccio non solo *l'eradicazione della malattia* ma anche e soprattutto la donna, i suoi sintomi, i suoi bisogni e progetti.

Sintomatologia algica

L'approccio chirurgico viene considerato il trattamento di prima linea per le pazienti con endometriosi severa associata ad algie pelviche, in particolare se desiderano avere una gravidanza subito[9].

Quando siano presenti lesioni multifocali è necessario ricorrere a differenti procedure chirurgiche in base alle sedi coinvolte.

Per l'endometriosi vescicale il trattamento di riferimento consiste nella cistectomia parziale che può essere eseguita laparoscopicamente. Talora può essere necessario reimpiantare gli ureteri[8].

Nei casi di endometriosi posteriore profonda infiltrante, sono state proposte diverse tecniche. Per le lesioni riguardanti i legamenti uterosacrali, si consiglia l'exeresi delle lesioni anche per via laparoscopica[3]. A seconda dell'estensione delle lesioni può essere necessaria l'isolamento dell'uretere liberandolo dalla fibrosi circostante e la dissezione della fossa laterale rettale.

Nei casi di infiltrazione della parete vaginale posteriore, un gran numero di autori ha dimostrato l'efficacia della via laparoscopica. Attraverso diverse tecniche (elettrochirurgia; dissezione con escissore o laser CO_2; esclusivo approccio chirurgico o approccio con una fase vaginale ed una laparoscopica)[8]. Nel caso in cui sia interessata la vagina, si ricorre all'approccio combinato laparoscopico-vaginale. Durante la fase laparoscopica il retto viene liberato dai noduli, dopo la dissezione della fossa rettale laterale. Dopo colpotomia laparoscopica, la xeresi viene completata per via vaginale. La parete vaginale viene quindi suturata per via vaginale anche se, da alcune segnalazioni, sarebbe preferibile evitare l'apertura della vagina per ridurre il rischio di fistole.

Quando è infiltrato l'intestino, sebbene in casi selezionati si possa eseguire l'intervento per via laparoscopica [24-27] la via d'accesso privilegiata rimane quella mini-laparotomica [28-30]. Questa via è particolarmente utile quando sia necessario eseguire resezione e rianastomosi delle anse e/o trattare lesioni multifocali.

Negli ultimi anni abbiamo assistito ad una sempre maggiore aggressività chirurgica anche per via endoscopica che dà ottimi risultati nella risoluzione del dolore in mani esperte ma che, allo stesso tempo, non è scevra da complicanze quali fistole, peritoniti, occlusioni intestinali (tabella 1). Pertanto, a nostro parere, è consigliabile un intervento radicale (sec. Redwine[31]) dell'endometriosi solo in casi selezionati ed in

particolare laddove la compromissione anatomo-funzionale e le forti algie pelviche siano tali da incidere pesantemente sulla qualità di vita della paziente.

FISTOLA RETTO-VAGINALE	3.3-7.5%
ASCESSO PELVICO	0.1%
DEIESCENZA ANASTOMOSI	0-6.6%
FEBBRE	10.4 %
RACCOLTA PELVICA	3%
SINTOMI DIGESTIVI TRANSITORI	37.5%
RITENZIONE URINARIA E DISURIA TRANSITORI	17.5%
EMOTRASFUSIONE	15%
LAPAROCONVERSIONE	10-12.5%

Tab.1: Complicanze post-chirurgia per endometriosi intestinale [24]

In un contesto in cui la chirurgia rappresenta il trattamento di prima linea, anche la terapia medica riveste un ruolo importante. Le principali indicazione al trattamento medico sono:

- L'esistenza di dubbi sulla diagnosi
- Rifiuto della paziente a sottoporsi ad un complesso intervento chirurgico
- Recidiva di dolore dopo l'intervento eseguito correttamente
- Contro-indicazioni o importanti fattori di rischio per l'intervento chirurgico

Per quanto riguarda il trattamento post-operatorio dei casi severi, alcune segnalazioni sostengono che l'assunzione di una terapia medica dopo l'intervento possa essere vantaggiosa[32]. Tutti i farmaci per l'endometriosi attualmente in commercio sono ugualmente efficaci per il dolore. La scelta dipende dalle controindicazioni, effetti secondari e costi [9].

ENDOMETRIOSI SEVERA ED INFERTILITA'

Mancano studi randomizzati e controllati o metanalisi che consentano di chiarire se l'escissione chirurgica dell'endometriosi moderato-severa incrementi la pregnancy-rate[6]. Tuttavia tre studi[33-35] edenziano una correlazione negativa tra lo stadio dell'endometriosi e la pregnancy-rate cumulativa dopo rimozione chirurgica delle lesioni endometriosiche. Solo uno di questi studi raggiunge la significatività statistica[35].
Secondo Adamson, l'approccio chirurgico, attraverso la correzione delle distorsioni anatomiche e la rimozione delle aderenze, migliora la pregnancy rate nelle donne infertili[36].

TECNICHE DI RIPRODUZIONE ASSISTITA

Non sono ancora stati condotti studi randomizzati sugli eventuali benefici del trattamento chirurgico verso altre procedure, come le tecniche di riproduzione assistita, nelle pazienti infertili con endometriosi severa.
Aboulghar addirittura suggerisce nei casi in cui l'obiettivo primario sia il trattamento dell'infertilità, di ricorrere alla FIVET prima di ogni trattamento chirurgico[37]. Le pazienti con diagnosi di endometriosi avanzata, plurioperate, con scarsa resa ovarica, dovrebbero essere incoraggiate a sottoporsi alla FIVET come trattamento di prima linea[38].

CONCLUSIONI

L'endometriosi severa è spesso causa di una sintomatologia algica importante con dolore pelvico cronico e debilitante per la paziente, talvolta associata ad infertilità. Il tipo di sintomi dipende dalla sede delle lesioni e l'intensità del dolore è correlata alla profondità delle stesse.

Una precoce e corretta diagnosi dell'endometriosi severa è alla base di un trattamento efficace e radicale. La situazione auspicabile è quella di intervenire chirurgicamente limitandosi ad un solo intervento. Spesso, invece, la stessa paziente si ritrova più volte sul tavolo operatorio. Dal momento che l'efficacia dell'intervento dipende dalla radicalità dell'exeresi, le sedi delle lesioni orienteranno per la tecnica chirurgica da adottare.

Sebbene i trattamenti medici siano efficaci, presentano effetti collaterali che talvolta possono rappresentare un vero handicap per le pazienti, impediscono la gravidanza e comportano un alto rischio di recidiva una volta interrotti. Per queste ragioni la chirurgia rimane ad oggi il trattamento di riferimento per l'endometriosi severa. Frequentemente l'escissione radicale dell'endometriosi superficiale e profonda è efficace nell'alleviare la sintomatologia algica senza ricorrere all'isterectomia e all'ovariectomia. L'escissione chirurgica dell'endometriosi severa/profonda infiltrante è una procedura complessa che richiede un team di esperti che include, oltre al ginecologo, l'urologo, il chirurgo generale, ecc. Solo il ginecologo-chirurgo esperto di endometriosi che sappia ben approcciare la chirurgia pelvica, è in grado di eseguire l'escissione radicale dell'endometriosi profonda. Il chirurgo generale interviene per assistere o per eseguire la resezione e anastomosi intestinale. L'urologo è chiamato in caso sia necessaria l'escissione e riparazione della vescica o degli ureteri.

Nonostante le tecniche chirurgiche più radicali effettuate dai chirurghi più esperti permane un'alta percentuale di recidive. La sfida del futuro sarà la prevenzione della malattia e delle sue recidive.

BIBLIOGRAFIA

1. Cullen TS: The distribution of adenomyomata containing uterine mucosa. Am J Obstet Gynecol 1919; 80: 130.

2. Sampson JA. Perforating hemorrhagic (chocolate) cysts of the ovary. Their importance and especially their relation to pelvic adenomas of the endometrial type ("adenomiomata" of the uterus, rectovaginal septum, sigmoid, etc.) Arch Surg 1921; 3: 245-323.

3. Jansen RPS, Russel P. Nonpigmented endometriosis: clinical, laparoscopic, and pathologic definition. Am J Obstet Gynecol. 1986;155(6):1154-9

4. Cornillie FJ, Oosterlynck D, Lauweryns JM, Koninckx PR. Deeply infiltrating pelvic endometriosis: histology and clinical significance. Fertil Steril. 1990;53(6):978-83.

5. American Society for Reproductive Medicine. Revised American Society for Reproductive Medicine classification of endometriosis: 1996. Fertil Steril. 1997;67(5):817-21

6. Canis M, Pouly JL, Wattiez A et al. Incidence of bilateral adnexal disease in severe endometriosis

(revised-American Fertilty Society, stage IV). Should a stage V be included in the American Fertility Society classification? Fertil Steril 1992; 57: 691-2

7. Koninckx PR, Meuleman C, Demeyere S, Lesaffre E, Cornillie FJ. Suggestive evidence that pelvic endometriosis is a progressive disease, whereas deeply infiltrating endometriosis is associated with pelvic pain. Fertil Steril. 1991 Apr;55(4):759-65.

8. Chapron C, Chopin N, Borghese B, Malartic C, et. Al. Deeply endometriosis. In ESHRE – European Society for Human Reproduction & Embryology, Guideline for the Diagnosis and Treatment of Endometriosis. *www.eshre.com*, 2004

9. ESHRE – European Society for Human Reproduction & Embryology, Guideline for the Diagnosis and Treatment of Endometriosis. *www.eshre.com*, 2004

10. Royal College of Obstetricians and Gynaecologists. Clinical Green Top Guidelines-The Investigation and Management of Endometriosis (24) - Jul 2000

11. Koninckx PR, Meuleman C, Oosterlynck D, Cornillie FJ. Diagnosis of deep endometriosis by clinical examination during menstruation and plasma CA-125 concentration. Fertil Steril 1996;65:280-287

12. Winkel, Craig A. Evaluation and Management of Women with Endometriosis. Obstet Gynecol 2003;102(2):397-408

13. Brosens I, Puttemans P, Campo R, et al. Diagnosis of endometriosis: pelvic endoscopy and imaging techniques. Best Pract Res Clin Obstet Gynaecol 2004 ;18(2):285-303

14. Moore JG, Binstock MA, Growdon WA. The clinical implication of retroperitoneal endometriosis. Am J Obstet Gynecol 1988; 158:1291-8

15. Koninckx PR, Oosterlynck D, D'Hooghe T, Meuleman C. Deeply infiltrating endometriosis is a disease whereas mild endometriosis could be considered a non-disease. Ann N Y Acad Sci. 1994 30;734:333-41

16. Moore J, Copley S, Morris J, et al. A systematic review of the accuracy of ultrasound in the diagnosis of endometriosis.Ultrasound Obstet Gynecol 2002;20(6):630-4

17. Balleyguier C, Chapron C, Dubuisson JB, Kinkel K, Fauconnier A, Vieira M, Helenon O, Menu Y. Comparison of magnetic resonance imaging and transvaginal ultrasonography in diagnosing bladder endometriosis. J Am Assoc Gynecol Laparosc. 2002;9(1):15-23

18. Kinkel K, Chapron C, Balleyguier C, et al. Magnetic resonance imaging characteristics of deep endometriosis. Hum Reprod 1999;14:1080-6

19. Williams TJ, Pratt JH. Endometriosis in 1,000 consecutive celiotomies: incidence and management. Am J Obstet Gynecol 1977;129:245–250

20. Macafee CH: Intestinal endometriosis. J Obstet Gynaecol 1960;67:539-555

21. Roseau G, et al. Rectosigmoid endometriosis: endoscopic ultrasound features and clinical implications. Endoscopy 2000;32:525-530

22. Mol BW, Bayram N, Lijmer JG, et al. The performance of CA-125 measurement in the detection of endometriosis: a meta-analysis. Fertil Steril 1998;70:1101-8

23. Ozaksit G, Caglar T, Cicek N, et al. Serum CA 125 levels before, during and after treatment for endometriosis. Int J Obstet Gynecol 1995;50 :269–273

24. Darai E, Thomassin I, Barranger E, Detchev R, Cortez A, Houry S, Bazot M. Feasibility and clinical outcome of laparoscopic colorectal resection for endometriosis. Am J Obstet Gynecol. 2005;192(2):394-400

25. Possover M, Diebolder H, Plaul K, Schneider A. Laparascopically assisted vaginal resection of rectovaginal endometriosis. Obstet Gynecol. 2000;96(2):304-7

26. Redwine DB, Koning M, Sharpe DR. Laparoscopically assisted transvaginal segmental resection of the rectosigmoid colon for endometriosis. Fertil Steril. 1996;65(1):193-7

27. Nezhat F, Nezhat C, Pennington E. Laparoscopic proctectomy for infiltrating endometriosis of the rectum. Fertil Steril. 1992;57(5):1129-32

28. Bailey HR, Ott MT, Hartendorp P. Aggressive surgical management for advanced colorectal endometriosis. Dis Colon Rectum. 1994;37(8):747-53

29. Canis M, Botchorishvili R, Slim K, Pezet D, Pouly JL, Wattiez A, Pomel C, Masson FN, Mage G, Chipponi J, Bruhat MA. [Bowel endometriosis. Eight cases of colorectal resection] J Gynecol Obstet Biol Reprod (Paris). 1996;25(7):699-709

30. Coronado C, Franklin RR, Lotze EC, Bailey HR, Valdes CT. Surgical treatment of symptomatic colorectal endometriosis. Fertil Steril. 1990;53(3):411-6

31. Redwine DB. Conservative laparoscopic excision of endometriosis by sharp dissection: life table analysis of reoperation and persistent or recurrent disease. Fertil Steril 1991;56(4):628-34

32. Olive DL, Pritts EA. Treatment of endometriosis. N Engl J Med 2001;345:266–275

33. Adamson GD, Hurd SJ, Pasta DJ, Rodriguez BD. Laparoscopic endometriosis treatment: is it better? Fertil Steril 1993;59:35-44

34. Guzick DS, Silliman NP, Adamson GD, et al. Prediction of pregnancy in infertile women based on the American Society for Reproductive Medicine's revised classification of endometriosis. Fertil Steril 1997;67:822-829

35. Osuga Y, Koga K, Tsutsumi O, et al. Role of laparoscopy in the treatment of endometriosis-associated infertility. Gynecol Obstet Invest 2002;53 Suppl 1: 33-39

36. Adamson GD, Baker VL. Subfertility: causes, treatment and outcome. Best Pract Res Clin Obstet Gynaecol 2003;17(2):169-85

37. Aboulghar MA, Mansour RT, Serour GI, et al. The outcome of in vitro fertilization in advanced endometriosis with previous surgery: a case-controlled study. Am J Obstet Gynecol 2003;188(2):371-5

38. Trumbull KA, Dmowski WP. Endometriosis and infertility: the role of IVF. Middle East Fertil Soc J 1998;3:197-208

36. Adamson GD, Baker VL. Subfertility: causes, treatment and outcome. Best Pract Res Clin Obstet Gynaecol 2003;17(2):169-85

37. Aboulghar MA, Mansour RT, Serour GI, et al. The outcome of in vitro fertilization in advanced endometriosis with previous surgery: a case-controlled study. Am J Obstet Gynecol 2003;188(2):371-5

38. Trumbull KA, Dmowski WP. Endometriosis and infertility: the role of IVF. Middle East Fertil Soc J 1998;3:197-208